

Ha 9.57

R37159

Digitized by the Internet Archive
in 2015

https://archive.org/details/b21702962

CONTRIBUTION A L'ÉTUDE

DES

ANÉVRYSMES

DIFFUS CONSÉCUTIFS DE L'AORTE

ET PARTICULIÈREMENT

DES ANÉVRYSMES DIFFUS THORACIQUES

PAR

Sava PÉTROVITCH

DOCTEUR EN MÉDECINE DE LA FACULTÉ DE PARIS
ANCIEN EXTERNE DES HÔPITAUX DE PARIS

PARIS
HENRI JOUVE
IMPRIMEUR DE LA FACULTÉ DE MÉDECINE
15, rue Racine, 15

1890

A LA MÉMOIRE DE MON PÈRE ET DE MA MÈRE

A MON PRÉSIDENT DE THÈSE

MONSIEUR LE PROFESSEUR POTAIN

Membre de l'Académie de médecine
Officier de la Légion d'honneur

A MES AMIS

L. HALLION

Interne à l'hôpital Saint-Antoine

G. LEGROS, DE BURINE, ECOT

Docteurs en médecine

ET

GUEROLD

Professeur de lycée

CONTRIBUTION A L'ÉTUDE

DES ANÉVRYSMES DIFFUS CONSÉCUTIFS DE L'AORTE

ET PARTICULIÈREMENT

DES ANÉVRYSMES DIFFUS THORACIQUES

AVANT-PROPOS

Il est un pieux usage à la Faculté de Paris, c'est de remercier publiquement, lorsqu'on subit sa thèse inaugurale, les maîtres dont on a reçu l'enseignement. Nous tenons à observer cette excellente tradition et c'est pour nous une heureuse occasion de contribuer pour notre faible part à ce témoignage unanime des élèves envers les maîtres des Hôpitaux et de la Faculté, qui nous guident par leurs enseignements, leurs conseils et leurs encouragements dans l'étude vaste et difficile de la médecine.

Nous ne saurions, cependant, nous dispenser de citer les noms de ceux de nos maîtres qui ont pris une part prépondérante à notre instruction. C'est d'abord M. Joffroy, professeur agrégé, qui a guidé le début de nos études médicales, lors de notre externat à l'hôpital de la

Salpêtrière, et M. le Dr Labordc, chef du laboratoire de physiologie, qui a été pour nous, non seulement un maître, mais un ami, il nous l'a maintes fois prouvé ; nous ui en sommes profondément reconnaissant. C'est ensuite M. le Dr Chantemesse, professeur agrégé, notre maître dans l'étude si intéressante de la technique microbiologique.

Nous lui adressons nos plus vifs remerciements pour l'intérêt qu'il nous a porté et les conseils qu'il ne nous a pas ménagés.

Enfin, il nous reste à nommer notre maître, M. le professeur Potain. Nous avons suivi, en effet, son enseignement clinique durant deux années, où il nous a été donné d'apprendre combien est difficile l'art de la clinique, combien de facultés diverses et de science positive on doit mettre en œuvre au lit du malade et à combien de profondeur de vue se prêtent les faits en apparence simples et insignifiants qu'on y constate. C'est ainsi que nous avons appris bien des choses nouvelles et modifié notre impression première sur un grand nombre de points de la pathologie médicale. Que M. le professeur Potain veuille bien recevoir l'expression de notre profonde reconnaissance. Du reste, si ce travail a quelque mérite c'est à lui que nous le devons. C'est, en effet, dans son service que nous avons eu la bonne fortune d'observer jour par jour, pendant près d'un mois, un cas d'anévrysme de l'aorte ascendante d'origine syphilitique.

L'examen à l'autopsie est venu contrôler le fait observé pendant la vie et révéler des particularités anatomiques inattendues et uniques dans la science. Le sac anévrys-

male s'est rompu (sans avoir donné lieu à aucun signe appréciable du vivant du malade) dans le tissu cellulaire du médiastin antérieur. Le sang ainsi épanché s'est creusé un canal, qui, en remontant derrière le sternum, a contourné la fourchette de cet os d'arrière en avant et est venu communiquer avec une tumeur anévrysmale présternale. Cette tumeur extérieure, qui occupait la région de la moitié supérieure du sternum en s'étendant à droite de cet os, présentait, au lit du malade, tous les caractères de l'anévrysme. Elle avait été prise, en effet, pour un anévrysme aortique, qui a détruit les parties osseuses du thorax, et on ne s'attendait pas à une cavité secondaire, accidentelle, formée au-devant du sternum par l'irruption du sang dans le tissu cellulaire.

M. le Dr Vaques, chef du laboratoire de physiologie, et M. le Dr Suchard, chef du laboratoire d'anatomie pathologique, à l'hôpital de la Charité, ne nous ont pas ménagé leur concours compétent pour les parties clinique et anatomique de notre observation. Nous leur adressons nos plus vifs remerciements.

Notre maître, M. François Franck, professeur au Collège de France, avec sa bienveillance habituelle, a bien voulu mettre à notre disposition de nombreux tracés sphygmographiques d'anévrysmes de l'aorte, ce qui nous a servi de base dans l'étude des signes physiques des anévrysmes diffus thoraciques.

INTRODUCTION

On connaît fort bien les modifications diverses que les anévrysmes de l'aorte provoquent sur les organes et les tissus voisins par leur accroissement, modifications dont une des plus remarquables est, sans conteste, l'érosion et la destruction des os : corps vertébraux, sternum, côtes. On sait également bien qu'un anévrysme de l'aorte, en contact avec la paroi thoracique, peut en la soulevant donner naissance à une voussure, et en détruisant ses parties osseuses produire une saillie immédiatement sous-jacente aux téguments. Mais, dans ce dernier cas, il ne s'agit pas d'une tumeur anévrysmale diffuse à proprement parler : le travail de destruction s'étant effectué graduellement sans rupture proprement dite et sans qu'il y ait eu irruption du sang dans le tissu voisin. Car la rupture d'un anévrysme de l'aorte est prise communément comme synonyme de terminaison funeste, et la formation d'une tumeur anévrysmale diffuse consécutive n'a été notée qu'à titre exceptionnel et seulement pour les anévrysmes de l'aorte abdominale (Stokes, Lebert). Nous devons, cependant, faire une restriction lorsque le sac s'ouvre dans un organe creux ou cavité naturelle du thorax et de l'abdomen. On sait, en effet, que des hémoptysies peuvent se répéter pendant des mois et des années (5 ans dans le cas de Gairdner. *Méd. chir. Transact.*, 42

éd., p. 189), et même constituer l'unique symptome appréciable d'un anévrysme de l'aorte pectorale ou de l'aorte abdominale ; que des hématémèses, que des mélœnas symptomatiques de la perforation de l'anévrysme aortique dans les voies digestives, se produisent longtemps avant la mort, laquelle peut être déterminée par une cause autre que l'hémorrhagie terminale ; qu'enfin, l'ouverture du sac dans une cavité séreuse n'amène pas toujours la mort immédiate.

Mais de même que l'ouverture de l'anévrysme de l'aorte dans un organe creux ou cavité naturelle n'a pas toujours pour conséquence immédiate la terminaison funeste, de même aussi, et, dirons-nous, à plus forte raison, l'ouverture du sac dans le tissu cellulaire voisin, est compatible avec une survie qui peut être très longue. Bien plus, le sang continuant à s'épancher, refoule et condense le tissu voisin, de façon à se créer une cavité nouvelle et irrégulière. C'est la tumeur ainsi formée, surajoutée au sac primitif après sa rupture, et qui présente habituellement tous les caractère de l'anévrysme que l'on désigne sous le nom d'anévrysme diffus consécutif.

L'étude des anévrysmes diffus consécutifs, si bien élucidée, pour les membres, est toute à faire pour ce qui concerne l'aorte. Les auteurs classiques n'en parlent pas, ou bien se contentent de citer leur possibilité, en les déclarant d'ailleurs fort exceptionnels; nous n'en voulons pour preuve que le passage suivant, extrait du travail remarquable de MM. Charcot et Ball (V. *Aorte. Diction. encyclopéd.* p. 545): « Un anévrysme diffus peut résulter de la rupture de la poche dans le tissu cellulaire sous-cutané, sous-

pleural ou sous-péritonéal, lorsque des adhérences suffisantes pour circonscrire l'épanchement se sont organisées autour de la tumeur : c'est ce qui a lieu pour l'aorte abdominale dans un seizième des cas (Lebert). Un des faits les plus singuliers de ce genre est celui de Stockes, dans lequel le sang s'était répandu entre le péritoine et le muscle transverse de l'abdomen. » C'est tout, pour ce qui concerne les anévrysmes diffu, et c'est peu, eu égard à l'étendue donnée aux questions traitées dans ce dictionnaire. Encore, faut-il remarquer qu'il s'agit ici d'un anévrysme diffus abdominal, et qu'il n'est pas fait mention de cas d'anévrysme diffus de l'aorte thoracique, objet principal de notre étude. Les ouvrages étrangers, que nous avons consultés, sont encore moins explicites à cet égard. On trouve, il est vrai, dans le *Traité des maladies du cœur* de Stockes l'ébauche d'une étude sur les anévrysmes diffus de l'aorte. Mais encore ici il s'agit de l'aorte abdominale, et de l'épanchement sanguin rétro-péritonéal. Nulle part, autant que nous sachions, l'étude des anévrysmes diffus thoraciques n'a été faite.

Le cas remarquable est unique dans la science de par ses particularités anatomiques que nous avons observée dans le service de notre maître, M. le professeur Potain, nous a paru mériter une attention spéciale, et nous a déterminé à rechercher des cas analogues. Après de longues investigations, nous avons eu le bonheur de trouver éparses dans la littérature médicale, 15 observations d'anévrysme diffus de l'aorte thoracique, indépendamment de notre observation personnelle. Chose curieuse, la plupart des auteurs qui ont publié les cas analogues les ont présentés

comme unique dans la science : aussi nous expliquons-nous aisément pourquoi nos livres classiques n'en parlent guère.

En dehors de 15 cas d'anévrysmes diffus thoraciques et de 3 cas d'anévrysmes diffus abdominaux, il nous a paru intéressant de relater deux cas d'anévrysmes de l'aorte descendante de volume considérable, dont le sac présente une solution de continuité, comblée par le parenchyme pulmonaire condensé et la face interne du thorax. Dans ces deux derniers faits il ne s'agit donc pas d'anévrysme diffus consécutif de l'aorte. Les deux dernières observations sont destinées à montrer la possibilité d'anévrysme diffus primitif de l'aorte thoracique.

Analyser les cas recueillis dans la science, en tirer les particularités intéressantes au point de vue théorique et pratique, telle est la tâche que nous avons entreprise dans ce travail.

Nous diviserons notre sujet en deux parties. Dans la première, nous traiterons successivement, et dans les chapitres distincts, de l'anatomie pathologique, de l'étiologie, des symptômes, du diagnostic, du pronostic et du traitement des anévrysmes diffus de l'aorte, en ayant surtout en vue les anevrysmes diffus thoraciques.

Dans la deuxième partie nous publions les observations recueillies dans les auteurs et notre observation personnelle. Nous finirons par les conclusions et la bibliographie.

PREMIÈRE PARTIE

I. — ANATOMIE PATHOLOGIQUE

Nous ne saurions faire l'étude des anévrysmes diffus consécutifs de l'aorte sans entrer préalablement dans les considérations générales sur les anévrysmes à sac, sur la structure de ce sac, sur sa pathogénie et sur son développement. En effet, la rupture d'un anévrysme à sac dans le tissu ambiant et la formation d'un anévrysme diffus consécutif qui en résulte, ne sont qu'un accident survenu dans le cours de cette première affection. Et de même que les modifications diverses que subissent les organes et les tissus voisins et que la perforation du sac dans un organe creux du thorax et de l'abdomen, appartiennent à l'étude des anévrysmes, de même aussi la formation des cavités irrégulières au sein des tissus après la rupture du sac fait partie de cette étude.

Définition de l'anévrysme. — Quoique le nombre des travaux sur les anévrysmes de l'aorte soit, pour ainsi dire, illimité, la lumière n'est pas faite sur un grand nombre des points, à commencer par la définition de cette lésion artérielle. Ce qui nous importe pour le sujet que nous voulons traiter, c'est moins de donner une définition que

de déterminer ce qu'au point de vue anatomique et clinique doit y entrer. Faut-il faire rentrer dans le cadre des anévrysmes de l'aorte la dilatation ampullaire de ce tronc artériel, que Scarpa, Boyer, Hogdson, Lefort distinguent avec soin de l'anévrysme. Avec ces auteurs, nous ne le pensons pas. Car la dilatation de l'aorte peut rester telle durant toute la vie du malade, en présentant des symptômes propres bien différents de ceux de l'anévrysme. C'est qu'il faut à une ectasie de l'aorte quelque chose de plus pour faire de l'anévrysme et ce quelque chose, — les travaux récents l'ont surabondamment prouvé, — c'est une solution de continuité de la membrane moyenne de cette artère. C'est cette membrane élastique, qui est la raison anatomique de la propriété si importante de l'artère dans la circulation du sang. Une fois disparue sur un endroit limité du calibre du vaisseau, — et nous verrons, plus tard, par quel processus une artère saine ou malade peut atteindre ce degré d'altération, — celui-ci se dilate en ampoule et l'anévrysme est constitué. Nous dirons donc, la dilatation de l'aorte, même limitée, n'est pas de l'anévrysme, parce que cette lésion artérielle ne présente pas un degré d'altération suffisante ; elle en diffère aussi par sa clinique et par sa pathogénie. Cependant nous n'ignorons pas qu'on se trouve souvent en présence d'une grande difficulté, sinon d'une impossibilité, à dire, même à la table de l'autopsie, si telle lésion aortique est de la dilatation simple ou de l'anévrysme. Hâtons-nous de dire que, dans ces cas, il s'agit le plus souvent de l'association de ces deux lésions, l'anévrysme s'étant greffé sur une dilatation préexistante.

D'autre part, la dilatation n'est souvent que la première phase de l'anévrysme, celui-ci peut fréquemment se substituer à la première. Nous avons encore présentes à l'esprit les paroles de M. le professeur Potain, prononcées au début de sa leçon clinique sur l'aortite (V. *Semaine Médicale*, 1889) : « Nous avons actuellement dans nos salles trois malades atteints à des degrés divers d'affection de l'aorte. L'un est porteur d'une poche anévrysmale qui, depuis quelque temps, malgré toute notre thérapeutique, menace à chaque instant de se rompre ; un autre a aussi un anévrysme, mais chez lui, le traitement semble avoir enrayé la maladie ; enfin, nous en avons un troisième atteint simplement d'aortite ; c'est le premier degré de l'anévrysme, c'est le stade initial et, comme tel, c'est le plus important à connaître, car, c'est à cette période que nous pouvons surtout espérer obtenir quelques résultats thérapeutiques. »

Nous dirons donc avec Reclus : « Les anévrysmes sont des tumeurs circonscrites, pleines de sang liquide ou concrété, contenu dans une poche appelée sac, qui communique avec le canal de l'artère aux dépens de laquelle elle s'est développée. »

Constitution du sac, sa pathogénie. — Nous exposerons tout d'abord le résultat des principales expériences physiologiques qui ont trait à la pathogénie du sac et à sa structure. Nous aborderons ensuite les différentes théories émises à ce sujet.

C'est d'abord le fait produit par Quincke (Ziemssen, Handbusch D. Krankheit *des circul. appar.*, 1876), et qui offre un très grand intérêt. En lésant la tunique interne

et la tunique moyenne sur la carotide d'un chien, cet auteur obtint, ce que les médecins avant lui : Amussat, etc., n'ont pu obtenir, un anévrysme qui se remplit bientôt de caillots. Les parois de l'anévrysme étaient formées seulement par la tunique adventice, et dans le voisinage de l'ouverture les couches de la tunique médiane étaient infiltrées de sang. Mais par la lésion de la tunique interne seulement et de la couche interne de la tunique moyenne il ne se produisit pas d'anévrysme.

Lewasche, chef de laboratoire du professeur Botkin de Saint-Pétersbourg (v. *Zeitschr. f. Klin. méd.*, 9 *Band*, 1885), après avoir établi chez des chiens deux fistules profondes de chaque côté de la colonne lombaire, comprimait journellement et pour peu d'instants, à l'aide du doigt, l'aorte abdominale. Au bout de plusieurs mois, il sacrifia les chiens, soumis à l'expérience, et mesura le calibre du vaisseau suivant ses différents segments. De plus, il répétait les expériences de Wintrigham en soumettant les bandelettes de l'aorte à des différentes charges. Il a pu ainsi constater le fait de la production d'une ectasie au niveau de l'aorte ascendante et de la perte de l'élasticité des parois artérielles à mesure qu'on se rapprochait du cœur. D'où l'auteur conclut, que l'augmentation de la pression sanguine, même peu durable, joue un grand rôle dans la production des ectasies artérielles. On voit aussi que c'est dans la partie initiale de l'aorte que se produit la dilatation, ce qui est en rapport avec ce que l'on sait de la fréquence des anévrysmes de l'aorte (v. *Crisp.*, Charcot et Ball, etc.). On se rend aussi compte de leur fréquence chez les personnes de sexe, âge et position so-

ciales différents. L'auteur ajoute qu'il est possible que chez l'homme, à l'état normal, une telle augmentation de tension ne puisse se produire, car le sysstème nerveux régularise la pression artérielle très exactement, par une série de modifications dans le travail du cœur et dans la lumière des vaisseaux. Mais lorsque par une cause ou une autre, cette régularisation, opérée par le système nerveux, ne se produit pas, la paroi de l'aorte ne tardera pas à subir les conséquences fâcheuses de la tension exagérée, c'est-à-dire la dilatation et l'athérome, qui sont souvent le premier stade de l'anévrysme.

Différentes théories émises pour expliquer la pathogénie du sac anévrysmal. — MM. Cornil et Ranvier s'expriment sur ce sujet de la façon suivante : « Pour nous tous les anévrysmes spontanés sont les mêmes au point de vue histologique, c'est-à-dire formés par la tunique interne et la tunique externe modifiées par l'inflammation et dilatées sous l'influence de la pression du sang, la tunique moyenne ayant disparu en totalité ou en partie. » Ainsi donc, pour ces deux auteurs compétents, les anévrysmes spontanés se développent toujours sur des artères qui sont depuis longtemps le siége des lésions de l'endartérite chronique, et en cela ils se rapprochent de la théorie de Koster, Kraft, Verstreten, etc., d'après laquelle le processus inflammatoire, qui détruira plus tard la tunique moyenne et produira ainsi l'anévrysme, commence par prolifération conjonctive le long des vasovasorum (péri et mésartérite).

Une autre théorie est à opposer à la première. Elle

est soutenue par Recklinghausen et son école (Mayer, Helmstadter). D'après elle, il se produit primitivement, et sous l'influence de l'augmentation de la pression sanguine (efforts, émotion, etc.), la rupture des fibres élastiques de la tunique moyenne. Cette théorie pourrait être désignée sous le nom de la théorie mécanique. Les lésions trouvées dans la tunique moyenne sont secondaires. Eppinger (*Etiologie, hisiogenèse et pathogenèse des anévrysmes. Arsch. f. Kl. méd.*, Berlin, 1887, XXXV, sup., p. 563), qui a fait un travail fort remarquable sur cette question, diffère peu de cette dernière opinion. Pour lui, tous les anévrysmes dits spontanés, qui représentent la presque totalité des anévrysmes, sont produits par la rupture des deux tuniques internes, de la tunique interne et de la tunique moyenne. Cette rupture a lieu sous l'influence d'un effort quelconque, des émotions, coups, chutes, etc. L'auteur allemand donne une nouvelle classification des anévrysmes, d'après leur pathogénie, et désigne les anévrysmes spontanés sous le nom d'anévrysmes traumatiques.

Comme on le voit, d'après cette dernière opinion, nous sommes ramené à l'ancien anévrysme mixte externe de Scarpa. Eppinger décrit de la façon suivante la structure du sac. Sur l'orifice de communication de la poche avec l'artère, les tuniques interne et moyenne, et tout le tissu élastique, s'arrêtent. Dans la paroi du sac, la tunique adventice seule se continue et forme la membrane externe du sac, tandis qu'un tissu de nouvelle formation représente la membrane interne de celui-ci. Cette membrane interne du sac recouvre les bords des deux tuni-

ques internes rompues au niveau de l'orifice de communication et se continue avec l'endothélium artériel.

Si nous nous rappelons, maintenant, la description que donne M. Cornil de la structure du sac, nous voyons qu'il existe une différence, mais que cette différence, en somme, n'est pas bien grande. Pour le professeur Cornil, la tunique interne du sac n'est autre que la tunique interne de l'artère modifiée par l'inflammation, tandis que pour Eppinger cette tunique est formée par la prolifération de l'endothélium artériel. La membrane externe du sac est dans les deux cas constituée par la tunique adventice de l'artère.

Nous n'éprouvons aucune difficulté à reconnaître, que les choses se soient passées ainsi que le dit l'auteur allemand dans le cas qu'il a eu à examiner, et qui sont, somme toute, choisis à l'appui de sa thèse, mais vouloir en tirer une conclusion générale et dire que tout anévrysme spontané est produit par la rupture des deux tuniques internes d'une artère saine, est sans doute excessif. La partie pathogénique des maladies est d'ordre complexe, plusieurs causes concourent si souvent pour produire le même résultat, et de plus, le célèbre axiome, il n'y a pas de maladies, il y a des malades, est surtout vrai au point de vue de la pathogénie, et vouloir à une lésion donnée assigner toujours une cause identique nous semble peu scientifique. En ce qui concerne la pathogénie de la poche anévrysmale, nous croyons que la clinique n'aura qu'à gagner à adopter une opinion mixte, qui paraît être ici parfaitement de mise. Ainsi donc, qu'un anévrysme puisse être causé par la rupture des deux tu-

niques internes, le fait est hors de toute contestation et entrevu déjà depuis longtemps par l'observation clinique. Nous dirons plus, cette rupture ne se produira sous l'influence d'un choc, d'un effort, d'une émotion, que s'il s'agit de l'aorte préalablement malade, d'une endocardite chronique.

Le professeur Potain (*Gazette des hôpitaux*, n° 88, 1885) cite trois exemples typiques à cet égard. Un homme âgé de 38 ans, fit un effort violent pour se retenir, ayant failli de tomber. Dans cet effort, il éprouva une douleur très vive. Six semaines après cet accident apparut une tumeur pulsatile dans le deuxième espace intercostal droit. — Au moment où la sentence leur était signifiée, les deux femmes éprouvèrent instantanément une douleur tellement violente, que chez l'une on constate, la semaine d'après, le développement d'une tumeur ; l'autre, quarante-huit heures après, mourut par rupture complète de l'aorte.

La rupture des deux tuniques internes, qui produit l'anévrysme, n'a lieu, croyons-nous, sur une artère saine que lorsqu'il s'agit de grands traumatismes qui produisent en même temps d'autres ruptures internes (de la rate, et du foie, etc.).

Mais nous croyons aussi qu'un anévrysme peut être constitué sans qu'il y ait eu rupture, et par le simple fait d'une endo-péri-artérite ayant amené une fonte granuleuse des fibres élastiques de la tunique moyenne. Les exemples d'anévrysmes dont l'étiologie ne donne aucune cause appréciable sont très nombreux.

Le sac au fur et à mesure de son accroissement mo-

difie, non seulement son volume et sa configuration extérieure, mais aussi sa structure, qui devient fibreuse. Aussi pouvons-nous comprendre pourquoi la constitution du sac a été décrite d'une façon différente par des auteurs d'une incontestable compétence. En effet, la description était différente, suivant qu'ils ont considéré le sac à une époque plus ou moins avancée de son développement, suivant aussi qu'ils examinaient le fond du sac ou sa partie plus rapprochée de l'orifice, et nous ajouterons qu'ils n'ont pas assez tenu compte de la distinction entre une simple dilatation et le sac anévrysmal qui s'y greffe fréquemment.

Accroissement du sac. — Le trait caractéristique de tout anévrysme, c'est l'accroissement progressif du sac. Il semble, en effet, qu'une fois que la lésion artérielle a dépassé une limite précise (solution de continuité de la membrane moyenne), il semble, disons-nous, que les canaux artériels, jusque-là suffisants à contenir la masse sanguine, ne le sont plus, que la poche anévrysmale ne lui suffit même plus et que le tissu ambiant disparaît pour faire place au sang envahissant. Voyons pourquoi le sac s'accroît-il incessamment, de façon à occuper, parfois, tout un côté du thorax (surtout les anévrysmes de l'aorte descendante), pourquoi dans certains cas, bien rares en vérité, le sac après avoir atteint un certain volume, reste stationnaire, durant des années, sans s'accroître ni se rompre, tandis que, d'autres fois, la rupture a lieu alors même que son volume est très peu considérable et tout au début de sa formation. Autant de questions que nous tâcherons de résoudre en nous appuyant sur la physiologie

de la circulation sanguine et sur l'anatomie pathologique.

La production de l'anévrysme est subordonné, ainsi que nous l'avons vu, à une solution de continuité sur un point limité de la membrane moyenne de l'artère, qu'il s'agisse d'une endo-péri-artérite et de la fonte granuleuse de la tunique moyenne, ou bien de la rupture des deux tuniques internes de l'artère. L'endroit de l'artère qui a subi ces lésions n'est pas capable de conserver la forme cylindrique du vaisseau, et se dilate en ampoule. Cette dilatation de l'artère au niveau du point de moindre résistance est limité par l'élasticité de la paroi du nouvel anévrysme et du tissu voisin. Les parois du jeune anévrysme soumises à une fonction accidentelle, et pour laquelle elles manquent de l'élasticité et de la résistance propres aux parois artérielles, ne tarderont pas à subir les effets physiques de la pression continue, les lésions d'irritation et d'atrophie.

L'étude de propriétés physiques de traction et de pression sur les organes et tissu a été très peu approfondie, et il semble que de tout temps on a estimé que ces propriétés ne présentaient que peu d'intérêt pratique. Il existe cependant quelques recherches faites à ce sujet. Wintrigham (*An Experimental Inquiré on some Ports of the Anim. Struct.*, p. 49) a été le premier à entreprendre cette étude. Il a vu que les artères saines ont une limite d'élasticité qui est supérieure à quatre atmosphères. Mais les expériences de Wintrigham, ainsi que celles de Hales et Valentin, n'ont porté que sur la cohésion des tissus. Wertheim (*Comptes-rend. Acad. Scienc.*, 28 déc. 1846) a fait des expériences non seulement au point de vue de la résistance, mais aussi au point de vue de l'élasticité des

principaux tissus du corps humain. Il a ainsi déterminé les charges necessaires pour rompre par traction un millimètre carré des muscles, artères, os, etc., ainsi que la force nécessaire à rompre les réservoirs ou cylindres organiques à l'intérieur desquels il exerçait la pression. Nous n'entrerons pas dans de longs développements sur ce sujet. Contentons-nous de dire qu'il y a lieu, comme pour les corps inorganiques, de distinguer l'allongement élastique, c'est-à-dire cette partie de l'allongement qui disparaît avec l'enlèvement de la charge, de l'allongement permanent. Ce dernier, ainsi que cela s'observe pour les corps inorganiques, augmente avec la charge et avec le temps pendant lequel elle agit. Ainsi donc, voilà une première cause purement physique qui fait que le sac doit augmenter de volume, soumis qu'il est à une pression incessante. Cette pression, comme on le sait, se manifeste intégralement sur tous les points de la paroi du sac en vertu du principe de Pascal. En effet, si l'on considère la poche anévrysmale formée d'autant de surfaces représentées par l'étendue de l'orifice de communication avec l'artère, chacune de ces surfaces recevra la pression de 20 centimètres de mercure, qui est la pression maxima qui puisse être atteinte dans l'aorte : la somme de ces pressions équivaut à une force capable de soulever plusieurs kilogrammes. De plus, on sait que lorsqu'un liquide en mouvement dans un système de canaux passe brusquement d'un tube de petite section dans un autre de section très large, sa vitesse est ralentie, et l'effort qu'il fait contre les parois est augmenté proportionnellement à la diminution de la vitesse.

Il existe une expérience très simple et qui peut expliquer, jusqu'à une certaine mesure, la tendance des anévrysmes à s'accroître et à se rompre. Prenons deux sphères creuses de volume différent, mais identique, quant à l'épaisseur et la nature de leur paroi. Si, maintenant, on exerce une égale pression à l'intérieur de ces sphères, on produira la rupture de la sphère la plus grosse avec une charge qui sera incapable de rompre l'autre sphère de dimensions plus restreintes (Maray). Cela revient à dire que plus un sac est volumineux plus il aura de la tendance à se rompre ou bien à s'accroître et à comprimer les organes voisins.

On aurait une fausse idée sur le développement du sac si l'on ne considérait que les actions physiques que nous venons de citer. S'il en était ainsi, les parois de celui-ci devraient s'amincir au fur et à mesure de l'augmentation de volume. Or, c'est la plupart du temps le contraire qui a lieu. Et de même que dans l'hydrocèle, la séreuse, en augmentant d'étendue, ne perd pas d'épaisseur, de même aussi la paroi du sac n'est pas amincie par l'extension, mais le plus souvent devient plus épaisse. C'est que dans tous ces cas, sous l'influence de la pression, il y a un processus irritatif de néo-formation de cellules et de fibres du tissu conjonctif. La paroi du sac, en effet, dans les grands anévrysmes, dépasse souvent l'épaisseur de la paroi de l'aorte.

Le premier effet de la compression sur les tissus vivants est de vider les vaisseaux de sang qu'ils contiennent et d'exprimer les liquides qui imbibent ces tissus. Vient ensuite l'écrasement lorsque la compression est très

forte. On comprend dès lors que les lésions de nutrition doivent fréquemment se produire dans la paroi du sac et dans le tissu voisin lorsque cette paroi est dilatable. Mais lorsque la compression est légère et qu'il n'y a pas gêne dans les échanges nutritifs, il y a, au contraire, irritation. D'où, pleurésie adhésive, épanchement pleural, péricardite, etc., qu'on observe fréquemment dans le cas d'anévrysme de l'aorte. La compression du sac anévrysmal de l'aorte sur les organes voisins est bien connue, et nous n'avons pas à y insister. Disons toutefois, que l'irritation et l'inflammation jouent un grand rôle, par des adhérences qui se produisent, dans la rupture du sac, et nous en parlerons en temps et lieu.

D'une façon générale, la réaction des tissus provoquée par la pression sanguine, tend à s'opposer à cette même pression. Le tissu voisin, aussi bien que la paroi du sac, sont le siège des lésions prolifératives qui arrivent à constituer du tissu fibreux et à renforcer le sac. Les parois, devenues fibreuses, sont très résistantes, s'opposent à l'accroissement de l'anévrysme et le rendent stationnaire. De plus, le tissu fibreux, ici comme ailleurs, jouit de la propriété de se rétracter. Cette propriété de rétraction de la paroi du sac est, croyons-nous, le principal facteur dans le mécanisme de la guérison de l'anévrysme. Supposons, en effet, que le sang cesse d'arriver dans le sac, la poche fibreuse, même très étendue, se rétractera à la longue, à la façon de la paroi fibreuse d'un kyste résorbé, jusqu'à n'être plus représentée que par un disque au niveau de l'insertion de l'anévrysme sur l'artère. Dans les conditions physiologiques de la circulation, ce

retrait ne serait pas possible, d'après les auteurs modernes, sans que la poche ne soit remplie préalablement de « caillots actifs ». Il est certain, en effet, que, lorsque le sang est coagulé dans le sac, la supposition que nous venons de faire est presque réalisée et le retrait du sac a lieu. Il nous semble, cependant, qu'il est temps de réagir contre l'opinion exclusive des auteurs, qui ne voient, dans le mode de guérison de l'anévrysme, que le contenu de la poche en négligeant totalement le contenant. Ce sont les idées ingénieuses du grand Broca qui ont puissamment contribué à faire oublier pour ainsi dire la paroi du sac en faveur des « caillots actifs ». Et ce qu'il y a de curieux à remarquer, c'est que l'étude du contenant, qui a donné matière à tant de discussion dans la pathogénie des anévrysmes, semble épuisé. On n'entend guère parler, en effet, de la paroi du sac dans le chapitre du traitement, et l'on lit tous les jours dans les recueils médicaux la méthode de Moore, ou ses dérivées, appliquées à des tumeurs anévrysmales thoraciques, en vue de coaguler le sang dans la poche, alors que, entre parenthèse, cette poche contient déjà des caillots, ainsi que nous le verrons plus tard.

Rupture du sac et formation de l'anévrysme diffus consécutif. — L'ouverture du sac anévrysmal dans l'œsophage, dans la plèvre ou un autre organe creux du thorax et de l'abdomen, est nécessairement précédée de la formation d'adhérences entre le sac et ces organes. C'est le défaut de cette condition qui fait que le sac s'ouvre dans le médiastin, dans le tissu sous-pleural, sous-péritonéal, etc. L'ouverture de l'anévrysme dans l'inté-

rieur du parenchyme pulmonaire dépend d'une pleurésie adhésive préalable.

Le sac, en rapport avec la face interne du thorax, ne tarde pas à y adhérer et à présenter une solution de continuité à ce niveau, solution de continuité qui est comblée par les parties mêmes du thorax, espaces intercostaux, côtes, sternum. C'est alors que l'on constate par l'inspection une voussure due au soulèvement d'une partie du thorax. Mais la lésion, arrivée à ce degré, ne s'arrête pas là, et alors deux cas peuvent se présenter. Ou bien des adhérences se produisent entre les diverses couches dont se compose la paroi thoracique, qui subit, en même temps, un travail de destruction étendue, et le sang n'est plus alors souvent séparé de l'extérieur que par la peau. Dans le deuxième cas, le sternum, une côte ou un espace intercostal se perforent, en un point limité, et le sang s'épanche dans le tissu cellulaire situé au-devant des parties osseuses du thorax. Dans le premier cas il n'y a pas eu d'irruption sanguine, et, par conséquent, il ne s'agit pas d'anévrysme diffus, mais simplement d'une voussure anévrysmale prononcée et compliquée d'une destruction étendue du thorax. C'est dans la deuxième circonstance que se produira l'anévrysme diffus consécutif, ainsi que nous le verrons bientôt.

Le mécanisme de la production de la perforation du sac quand il est en contact avec la face interne du thorax est simple. La partie de la paroi du sac en contact avec le thorax ne peut pas se dilater sous l'influence de l'ondée sanguine, et, se trouvant comprimée entre la pression sanguine, d'une part, et la paroi résistante du tho-

rax de l'autre, subit les effets de la compression. Cette même compression détermine une ostéite raréfiante et, finalement, la destruction des parties dures et molles du thorax.

L'épanchement sanguin dans le tissu ambiant après l'ouverture du sac est nécessaire pour produire un anévrysme consécutif. Cependant l'hémorrhagie interstitiel, ainsi produite, n'est pas synonynne de l'anévrysme diffus. Pour que celui-ci soit constitué, il faut que le sang épanché se crée une cavité à la place de tissu envahi, qui est refoulé et condensé de façon à présenter une paroi plus ou moins régulière.

La quantité de sang épanché dans le tissu cellulaire voisin dépend de la largeur de l'ouverture du sac et de la résistance des tissus. Le plus souvent, du reste, cet épanchement se fait en plusieurs temps, surtout lorsque l ouverture du sac est petite. Le sang épanché se coagule et fait bouchon au niveau de l'orifice, qui arrête l'hémorrhagie pour un moment. Puis, nouvelle irruption de sang qui décolle les tissus, fuse dans les directions de moindre résistance en tassant les tissus voisins et en y provoquant un processus d'irritation et de condensation. La cavité primitive s'agrandit, le sang y entre à chaque systole cardiaque et ressort lors du retrait du tissu refoulé au moment de la diastole; l'anévrysme diffus consécutif est constitué.

Il nous reste pour finir ce qui a trait à l'anatomie pathologique, à nous prononcer sur le contenu des anévrysmes diffus Dans tous les cas que nous relatons dans la deuxième partie de ce travail, on a trouvé dans l'intérieur de ces tu-

meurs des caillots mous et dans quelques-uns à la fois des caillots mous et des caillots fibrineux. Nous voulons bien accepter que dans quelques cas il s'agit de caillots produits *post mortem*, mais dans la grande majorité des cas, les caillots mous devaient être produits du vivant des malades. Ce fait est d'une grande importance, ainsi que nous le verrons dans le chapitre du traitement.

II. — ÉTIOLOGIE

Nous rechercherons dans ce chapitre, les causes occasionnelles qui favorisent l'ouverture de l'anévrysme de l'aorte dans le tissu cellulaire ou dans un organe parenchymateux, la fréquence de cette ouverture relativement aux autres modes de terminaison de l'anévrysme et aussi suivant qu'il s'agit de tel ou tel segment de l'aorte, le rapport qui existe entre la rupture du sac dans le tissu cellulaire et la formation des anévrysmes diffus (car l'hémorrhagie interstitielle n'est pas synonyme d'une tumeur anévrysmale diffuse), les régions où se fait habituellement l'épanchement sanguin et l'époque d'évolution du sac anévrysmal à laquelle il se produit.

Circonstances qui favorisent l'ouverture du sac anévrysmal dans le tissu cellulaire ou dans un organe parenchymateux. Ce sont d'abord toutes celles qui produisent la rupture de l'anévrysme en général, et nous n'avons pas à nous en occuper ici. Nous laisserons de côté, également, les particularités anatomiques qui font que le sac s'ouvre dans le tissu voisin et non dans un organe creux du thorax et de l'abdomen, nous y avons déjà insisté dans le chapitre précédent. Nous nous bornerons à relater ici les causes occasionnelles qui ont été notées dans les observations recueillies (V. 2e partie).

Dans 16 cas d'anévrysme diffus consécutif de l'aorte

pectorale, l'ouverture du sac et l'épanchement sanguin ont eu lieu sans cause appréciable, 13 fois, et 3 fois a été noté l'effort d'une toux persistante.

Fréquence de l'ouverture de l'anévrysme dans le tissu cellulaire voisin. — Nous manquons de base solide pour juger de la fréquence de cette rupture, car la plupart des statistiques ne s'appuyent que sur des faits publiés dans des recueils scientifiques. On publie, en effet, les observations intéressantes et offrant des exemples des lésions rares, des faits encore à l'étude et qui préoccupent le monde scientifique, et on laisse de côté celles qui pour le moment n'offrent pas d'intérêt. C'est donc aller volontairement au-devant de l'erreur que de prêter à ces statistiques une créance absolue. Voici néanmoins la fréquence relative des perforations des anévrysmes de l'aorte, d'après le relevé fait dans les *Bulletins de la Société anatomique*, de 1826 à 1864, par Charcot et Ball (V. *Aorte, Dict. encyclop.*).

Sur 118 cas d'anévrysmes de l'aorte, la mort a eu lieu 54 fois, c'est-à-dire 45 pour 100, sans perforation. L'ouverture s'est faite dans un organe creux, 46 fois, c'est-à-dire dans la proportion de 48 pour 100 environ. L'épanchement sanguin s'est fait dans le tissu cellulaire du médiastin, de la paroi thoracique antérieure, sous-péritonéale : 8 fois, c'est-à-dire cinq fois dans 100 cas. Le poumon a été envahi dans la proportion de 4 pour 100. L'ouverture à l'extérieur a eu lieu, environ, trois fois dans 100 cas.

Rapport entre l'ouverture du sac dans le tissu cellulaire et la formation de la tumeur diffuse consécutive. — L'ouverture du sac dans le médiastin, dans le tissu cellulaire

sous-cutané, sous-péritonéal, etc., est loin de produire la terminaison funeste à brève échéance, ainsi qu'on le croit généralement. C'est encore le défaut d'un ensemble d'observations portant sur tous les cas d'anévrysmes de l'aorte notés en un temps donné sur une population donnée, qui ne nous permet pas de nous rendre un compte exact de la survie des malades après la rupture du sac dans le tissu cellulaire voisin. Nous croyons, cependant, pouvoir avancer que la mort a rarement lieu dans ces conditions par une hémorrhagie interne foudroyante. Bien des circonstances, en effet, s'opposent à l'issue abondante du sang à l'extérieur : plans aponévrotiques, couches musculaires, les téguments, qui, par leur résistance s'opposent au nouvel envahissement sanguin. Nous voyons encore d'autres obstacles dont on ne peut pas mesurer l'effet dans un cas donné : c'est la difficulté de la circulation du sang dans le sac primitif, la petitesse de l'orifice de communication du sac avec l'aorte, et surtout les petites dimensions de l'ouverture par laquelle s'est fait l'épanchement. On comprend, en effet, très bien que l'ouverture du sac étant très petite, le sang sort en petite quantité dans le tissu cellulaire, ne tarde pas à se coaguler, et à s'opposer, pour un certain temps, à une nouvelle hémorrhagie interstitielle.

D'après les relevés de Crisp, qui embrassent la totalité des faits publiés en Angleterre jusqu'à son époque, on peut établir la fréquence de l'hémorrhagie interstitielle par perforation de l'anévrysme, suivant les différents segments de l'aorte, de la façon suivante :

Aorte ascendante : 98 cas. Il a été indiqué sans plus de détails que l'ouverture a eu lieu à l'extérieur 6 fois. Or,

nous savons, maintenant, que l'ouverture à l'extérieur est souvent précédée de l'épanchement sanguin dans le tissu cellulaire de la paroi thoracique et de la formation de la tumeur diffuse anévrysmale. Dans les mêmes cas, il y a eu trois fois l'épanchement de sang dans le poumon droit.

Crosse de l'aorte : 48 cas. La rupture s'est faite dans le médiastin postérieur deux fois, et une fois à l'extérieur.

Aorte abdominale : 59 cas. La perforation a eu lieu onze fois dans le tissu cellulaire sous-péritonéal.

Comme on le voit, d'après cette statistique, ce sont les anévrysmes de l'aorte abdominale qui ont le plus de tendance à se rompre dans le tissu cellulaire, et, par conséquent, à former des tumeurs diffuses. Viennent ensuite les anévrysmes de l'aorte ascendante, qui, vu la proximité de ce segment de la paroi thoracique antérieure, ont de la tendance à perforer celle-ci et à former des tumeurs diffuses externes. Les anévrysmes de l'aorte descendante sont peu portés à se rompre, mais leur volume acquiert habituellement d'énormes proportions (V. Obs.).

Régions où se font habituellement les épanchements sanguins après la rupture du sac anévrysmal. — Il est bien entendu que le siège de l'épanchement est subordonné à la position du sac anévrysmal et au lieu de l'ouverture de celui-ci. Mais d'autres circonstances doivent influer également, telles que, la résistance plus ou moins grande des tissus en rapport avec la tumeur rompue, l'état de compression de ces tissus, etc. C'est ainsi que le sac anévrysmal de l'aorte abdominale s'ouvre habituellement dans le tissu rétro-péritonéal à gauche, dans les régions lombaire et iliaque. Car les anévrysmes de ce tronc arté-

riel occupent généralement le côté gauche de l'abdomen et s'insèrent sur la partie gauche de l'artère. Les tumeurs diffuses dans cette région acquièrent un volume considérable, souvent tout un côté de l'abdomen, depuis les côtes jusqu'au ligament de Poupart, et parfois proéminent dans la région de l'aine (V. Obs. XIX et XX).

Sur 8 cas d'anévrysmes de l'aorte ascendante (V. Obs. 2e partie), la tumeur diffuse s'était formée dans le tissu cellulaire de la paroi thoracique antérieure sept fois, et occupait trois fois la région présternale supérieure. Et ce qu'il y a de plus remarquable c'est que dans ces trois cas l'orifice de communication de l'aorte avec le sac primitif siégeait très peu avant la naissance du tronc innominé. Une fois dans ces trois cas, le sternum lui-même était perforé (Obs. IV), tandis que dans les deux autres cas l'ouverture par laquelle le sang est sorti hors la cage thoracique, a eu lieu à droite du sternum, dont le bord était cutané (Obs. personnelle et Obs. II). La tumeur intra-thoracique communiquait aussi avec l'anévrysme diffus extra-thoracique, dans notre observation personnelle, par l'intermédiaire d'un canal passant par dessus de la fourchette sternale.

Dans un seul cas, la tumeur diffuse externe occupait la région à droite du sternum, au niveau du sein droit (Obs. XIII). Dans les trois derniers cas, la tumeur diffuse extérieure siégeait à gauche du sternum, et, dans tous le sac intérieur présentait un volume considérable (Obs. III, V et VII).

L'observation de Cohn (Obs. XIV) relate, enfin, un cas d'anévrysme de l'aorte ascendante avec tumeur diffuse

interne formée par la plèvre et la racine du poumon droit.

Dans 7 cas d'anévrysme de la crosse de l'aorte (portion transversale), il y a eu deux fois l'épanchement sanguin autour de l'œsophage et entre ses tuniques (le sac était inséré sur la portion terminale de la crosse et initiale de l'aorte disc. (Obs. VIII et XI), et les deux autres fois dans l'intérieur du poumon gauche, avec formation d'une sorte de tumeur diffuse intra-thoracique (Obs. XII et XV). Dans les trois derniers cas, il y a eu formation de tumeurs diffuses extérieures, une fois à droite du sternum (Cruveilhier, obs. IX), une fois au-devant du sternum (Lebert, obs. X), et la dernière fois à gauche du sternum (Corvisart. Obs. VI).

Les anévrysmes de l'aorte descendante donnent naissance exceptionnellement à des tumeurs diffuses, et nous n'avons pu recueillir aucune observation relatant un cas d'anévrysme diffus développé en arrière de la poitrine, sur les côtés de la colonne vertébrale, là où, cependant, on observe fréquemment des voussures anévrysmales. L'observation XVI, de Laënnec, a trait à un cas d'anévrysme de ce segment de l'aorte ouvert dans le canal rachidien, mais ici il ne s'agit pas d'un véritable anévrysme diffus constitué, puisque le malade n'a survécu à l'épanchement sanguin que quatre heures.

Age de l'anévrysme, auquel survient habituellement la rupture du sac dans le tissu voisin. — Dans les anévrysmes de l'aorte abdominale, le temps écoulé entre les premiers symptômes de l'anévrysme et le moment de la rupture du sac, a été de 18 mois à 3 ans et demi. Dans l'ob-

servation de Stockes (Obs. XIX), il s'est écoulé 18 mois entre la rupture probable des deux tuniques de l'aorte et la perforation du sac dans le tissu cellulaire sous-péritonéal. Dans la deuxième observation de Stockes, le sac a résisté pendant plus de 3 ans et demi. Le volume de l'anévrysme avant sa rupture était considérable, puisqu'il occupait les régions de l'épigastre et de l'hypocondre gauche. Dans le cas de Comby (V. Obs. XXI), les douleurs dans le flanc gauche et dans la cuisse du même côté ont débuté 3 ans et 4 mois avant la rupture du sac.

S'il était permis de conclure de ces 3 cas, le temps écoulé entre les premiers symptômes d'un anévrysme de l'aorte abdominale et sa rupture serait, en moyenne, de 2 ans et demi.

Les anévrysmes de l'aorte pectorale restent souvent, pendant fort longtemps, à l'état latent, sans présenter aucun signe ; d'autre part, les antécédents personnels sont souvent sujets à caution, de sorte que l'époque de la rupture du sac anévrysmal, dans plusieurs cas, est impossible à déterminer. En effet, sur 14 cas d'anévrysmes de l'aorte pectorale, nous éliminerons tout d'abord 4 cas par défaut de renseignements. Dans 6 autres cas, l'anévrysme est resté latent jusqu'au moment de l'apparition de la tumeur extérieure (Obs. II, III, IV, V, IX, X).

Chez notre malade, l'affection a été méconnue avant l'apparition à droite du sternum d'une grosseur de volume d'une noix. Il a été soigné, en effet, à cette époque, pour bronchite et emphysème.

Dans le cas de Corvisart, où il s'agit d'une anévrysme de la portion transversale de l'aorte, les vomissements,

l'unique symptôme de l'affection, ont duré une année avant l'apparition à gauche de la tumeur diffuse. Le malade de Moore et Murchison présentait des hémoptysies et de la dyspnée 7 ans avant l'irruption du sang sous le muscle pectoral gauche. Si l'on accepte que le malade de Cohn avait subi la rupture partielle de son aorte au moment où il reçut un violent coup sur la poitrine, la perforation du sac anévrysmal aurait eu lieu 15-20 jours plus tard, alors qu'il fut pris brusquement de vertige, de faiblesse, de lipothymie et de vomissements. Ceci n'est guère probable, vu le grand volume du sac, et il s'agit plutôt d'un anévrysme latent, qui ne s'est révélé qu'à l'occasion du coup reçu sur la poitrine, en s'ouvrant dans le médiastin.

Si, maintenant, nous ne retenons que deux cas, ceux de Corvisart et de Moore et Murchison, où l'époque de la rupture du sac est assez exactement connue, nous aurons une durée moyenne de 4 ans de l'existence avant la formation de la tumeur anévrysmale diffuse. Mais ce chiffre, on le comprend, est très approximatif.

III. — SYMPTOMES

Nous passerons en revue les symptômes qu'ont présentés les malades à partir de la rupture du sac, et nous laisserons de côté ceux qui sont dus à l'anévrysme primitif. Cependant il est un point sur lequel nous tenons à insister dès le début et que nous avons mis en relief dans le chapitre de l'étiologie, à savoir que dans 10 cas d'anévrysme de l'aorte pectorale où les renseignements ont paru suffisants, 6 fois, c'est-à-dire dans plus de la moitié des cas, l'anévrysme est resté latent avant l'apparition à l'extérieur de la tumeur diffuse. Ce sont donc les anévrysmes ne présentant guère de symptômes de compression qui sont destinés à s'ouvrir plus tard dans le tissu cellulaire de la paroi thoracique. Ce qui se comprend du reste très bien, car tous ces anévrysmes s'insèrent sur la portion initiale de l'aorte (dans 4 cas il s'agit de l'anévrysme de l'aorte ascendante, dans les deux autres de la partie droite de la crosse), qui est en rapport avec la paroi thoracique antérieure. De plus, l'orifice de communication du sac avec l'aorte se trouvant, dans tous ces cas, sur la face antérieure de l'aorte, on comprend, aisément, que la pression sanguine porte ses effets surtout du côté de la cage thoracique.

Symptômes notés au moment de la rupture du sac anévrysmal. — Nous éliminerons tout d'abord deux cas qui pèchent par le défaut de renseignements à cet égard.

Dans quatorze cas d'anévrysme de l'aorte pectorale, où les auteurs ont recherché les signes de cet épisode de l'affection, cinq fois (V. obs. I, IV, VIII, IX, X), la perforation de la cage thoracique a eu lieu à l'insu du malade qui s'est aperçu seulement à une époque ultérieure d'une grosseur au devant de la poitrine. C'est un fait fort remarquable, et qui explique comment les cliniciens ont considéré ces lésions des os comme le fait d'une simple usure, ce qui n'est pas exact.

Dans le cas de Högerstedt, il a été noté des palpitations et de l'asthme. Corvisart a remarqué une grande gêne de la respiration. L'ouverture du sac dans le médiastin postérieur, dans le cas de Kidd, a dû coïncider avec des symptômes variés : vomissements répétés, céphalalgie, dyspnée, malaise général. La rupture a dû se produire au moment où le malade était pris brusquement d'oppression de dysphagie, avec raucité de la voix, chez le malade de Raymond. Deux hémoptysies à un an d'intervalle sont à rapprocher de deux ouvertures successives de l'anévrysme dans le tissu pulmonaire, constatées à l'autopsie par Hübner (V. Obs. XII). Le malade de Cohn fut pris brusquement de vertige, de faiblesse et tomba blême et resta ainsi trois quarts d'heure sans connaissance : tous symptômes d'hémorrhagie interne. En se relevant, il présentait de la bouffissure du visage et de la tendance aux vomissements. La douleur au niveau de l'espace inter-scapulaire gauche, qui, de temps en temps, devenait très vive et s'étendait suivant la direction des nerfs intercostaux, a dû coïncider avec la compression et la destruction des corps vertébraux. La paraplégie brusque,

dans le même cas, était le symptôme de l'ouverture de l'anévrysme dans le canal rachidien. Le malade de Weinlechner s'aperçut d'un petit nodule au point où il ressentait, depuis quelque temps, des douleurs, c'est-à-dire au niveau de la partie antérieure de la cinquième côte gauche. L'hémoptysie et l'attaque d'angine de poitrine étaient les symptômes concomitents de l'issue du sang dans le tissu cellulaire sous-cutané, chez le malade de Moore et Murchison.

Cruveilhier et Stockes ont insisté depuis longtemps, déjà, sur la signification qu'il fallait donner aux douleurs localisées dans le rachis et au niveau de la région lombaire, dans les cas d'anévrysmes de l'aorte abdominale. Ces douleurs, prises généralement pour des douleurs rhumatismales, peuvent, de plus, être l'unique symptôme de cet anévrysme, ce qui est utile d'avoir toujours présent à l'esprit.

Le Dr Law (Dublin, *Journ. of med. Sc.*, vol. XXII, p. 388), a le premier suivi le développement des signes physiques qui se montrent au moment de la rupture d'un anévrysme abdominal. Il a observé souvent une hémorrhagie par poussées successives. Un de ses malades présentait les symptômes ordinaires de la maladie. Il y avait pulsation diastolique et bruit de souffle. Le malade, au moment où il sortait de son lit, fut pris un jour d'un frisson qui dura vingt minutes; lorsque ce frisson cessa, on constata la disparition des battements et du bruit de souffle. La partie gauche de l'abdomen était devenue douloureuse à la pression. Le malade mourut subitement quatre jours après l'hémorrhagie interne.

La rupture du sac dans le cas de Beaty (1re observation,

dans la science, d'anévrysme abdominal) a été marquée par la disparition de la tumeur qui occupait la région de l'hypochondre droit, et qui n'était due qu'au déplacement du foie produit par le sac anévrysmal.

Nous ne saurions mieux faire que de citer les lignes suivantes, extraites de l'ouvrage de Stockes (*Traité des maladies du cœur*), où l'on trouve l'unique étude sur les anévrysmes diffus abdominaux, traitée avec la science qui caractérise ce clinicien célèbre.

Lorsque l'anévrysme, au lieu de se vider dans une cavité libre, devient diffus, ou en d'autres termes lorsqu'un anévrysme faux consécutif succède à un anévrysme faux primitif, on peut rencontrer des symptômes plus ou moins caractéristiques ; un changement subit dans l'apparence du malade vient souvent attirer l'attention du praticien. Ses traits s'enfoncent et expriment l'anxiété, le pouls se modifie parfois, et devient faible, petit et accéléré : modification d'autant plus remarquable, qu'elle contraste avec la régularité qui existait jusque-là. Cet état peut durer, depuis vingt-quatre heures jusqu'à une période de plusieurs jours, et pendant ce laps de temps, on voit, parfois, d'autres phénomènes se développer. Ces phénomènes sont, en général, de trois espèces :

1° Modification de la force et des bruits du cœur ;

2° Modification dans l'état du sac anévrysmal ;

3° Signes indiquant de nouveaux épanchements sanguins, véritables anévrysmes faux consécutifs.

« 1° *Modification de la force et des bruits du cœur.* — Quant à l'état du cœur, le plus ordinairement ses contractions deviennent plus rapides et perdent leur force. Souvent on

ne perçoit plus qu'un seul bruit cardiaque. Ce serait le premier, suivant quelques auteurs, le deuxième suivant d'autres. Nous pensons que c'est alors le premier bruit qui manque le plus souvent, mais ce fait demande à être rétabli par une étude plus complète, jamais nous n'avons rencontré de murmures anémiques dans ces conditions; leur développement, cependant, n'est pas impossible.

« 2° *Modification dans l'état du sac anévrysmal.* — Nous avons observé des modifications de deux espèces dans la tumeur sous l'influence du nouvel épanchement de sang. La force de ses pulsations augmente parfois : ce fait est très rare, et appartient, probablement, aux premières périodes du nouveau processus pathologique. Il était très marqué dans l'observation LXXVI.

Le plus ordinairement, au contraire, les pulsations anévrysmales s'affaiblissent, et deviennent de moins en moins distinctes, au point qu'il peut être difficile ou même impossible de les percevoir. Le bruit de souffle, si constant dans l'anévrysme abdominal, diminue d'intensité.

« 3° *Signes indiquant de nouveaux épanchements sanguins Véritables anévrysmes faux consécutifs.* — Ces modifications s'accompagnent de deux ordres de phénomènes indiquant le nouvel épanchement de sang : la prostration des forces d'une part, et le changement particulier dans l'état du malade, auquel nous faisions allusion il n'y a qu'un instant; et, d'autre part, l'apparition de tumeurs ayant leur siège dans un point quelconque de l'abdomen, ou de la région lombaire. Quelquefois, cependant, on ne peut reconnaître tout d'abord, l'existence de ces tumeurs nouvelles, uniques ou multiples. A la région lombaire,

elles revêtent, plus ou moins, la forme d'abcès chroniques; le malade accuse parfois une douleur sourde et de la pesanteur dans les reins, et des douleurs s'étendant des parties latérales du tronc dans les cuisses. Dans un cas où il existait plusieurs tumeurs, leur apparition avait été précédée de souffrances très vives. »

Après avoir ainsi terminé ce qui a trait aux signes de la rupture et de l'épanchement qui les suit immédiatement, nous abordons maintenant l'étude des symptômes dus aux anévrysmes diffus constitués. Nous diviserons ces symptômes en symptômes fonctionnels et en signes physiques.

Symptômes fonctionnels.

Le fait des tumeurs anévrysmales de l'aorte restées latentes, pendant un long espace de temps et même durant toute la vie du malade, est hors de toute contestation. Karl Malmsten (Aorta-Anévrysmens-Étiologie Stockholm, 1888), qui a rassemblé tous les cas d'anévrysmes de l'aorte, connus en Suède, dans un espace de temps assez long, trouve que dans la proportion de 20 pour 100, l'affection est restée latente jusqu'à la mort. Mais dans ces cas il s'agit d'anévrysmes non rompus. Car, lorsque l'épanchement de sang s'est creusé au milieu des tissus une cavité à la suite de la rupture du sac, il y a toujours des troubles fonctionnels et des signes physiques qui, le plus souvent, suffisent pour diagnostiquer l'anévrysme.

La douleur au niveau de la tumeur diffuse externe a été notée dans la plupart des cas, ce qui est à opposer à l'absence

presque constante de toute sensation douloureuse au moment de la rupture du sac et de la perforation de la cage thoracique, où ces phénomènes se présentent le plus souvent d'une façon insidieuse. En effet, la douleur au niveau de la tumeur diffuse externe a fait défaut 3 fois sur 10 cas, et encore dans ces 3 cas y a-t-il plus d'une fois défaut de détails dans l'histoire du malade. Les caractères de cette douleur sont variables et relèvent évidemment de la compression exercée par l'épanchement sanguin sur les filets et troncs nerveux. Elle est le plus souvent paroxystique. Chez notre malade, les accès douloureux se répétaient fréquemment ; ils duraient une heure ; le malade se plaignait alors d'une constriction violente dans tout le moignon de l'épaule droite, avec sensation de durcissement de la tumeur. Le malade de Tillaux éprouvait au niveau de la tumeur des douleurs pulsatives, qu'il décrivait d'une façon pittoresque : « C'est comme un serpent, disait-il, que se replierait et se tortillerait dans ma grosseur. » Lebert a noté chez son malade une sensation de craquement, au moment où la tumeur s'accrut brusquement. L'irruption du sang dans le tissu cellulaire sous-cutané a été suivi d'attaques d'angine de poitrine (V. Obs. VII, Moore et Murchison). La douleur est souvent exagérée par la pression sur les points limités, amincis et violets, de la tumeur (V. Obs. V).

Les douleurs sont intolérables dans l'anévrysme diffus sous-péritonéal. Les malades, la face hypocratique, sont en proie à une angoisse terrible. Les douleurs s'irradient fréquemment dans la hanche et la cuisse et provoquent la sensation de refroidissement et d'engourdissement dans

les membres inférieurs (V. Obs. XX, XXI). Une douleur intolérable occupant l'aine gauche était suivie de près de l'apparition, au même endroit, d'une tumeur agitée de pulsation faible, chez le malade de Stockes (V. Obs. XX).

La douleur n'a été notée dans aucun des cas de tumeurs diffuses internes. Dans le cas de Campenon, les symptômes ont consisté en défaillance et hémoptysie. L'ouverture du sac autour de la racine du poumon droit et la formation d'une tumeur diffuse dans cette région, ont eu pour symptômes : crachement d'un sang noir (dû à la compression des veines pulmonaires, constatée à l'autopsie), accès d'étouffement, cyanose du visage, et probablement aussi, œdème de la partie droite du thorax. Le malade de Hübuer présentait des accès de suffocation, et de la faiblesse du choc et des bruits du cœur. Les troubles fonctionnels observés chez le malade de Raymond sont ceux-là mêmes qui se sont manifestés au moment de la rupture du sac autour de l'œsophage, c'est-à-dire la dysphagie et la raucité de la voix. Il en est de même chez le malade de Kidd, où les symptômes consistaient en vomissements opiniâtres, pâleur du visage, constipation et une température subnormale.

L'accroissement des tumeurs diffuses se faisant le plus souvent par poussées successives, les symptômes fonctionnels aussi bien que physiques surviennent par degré. De plus, l'accroissement des tumeurs diffuses externes modifie très souvent les symptômes déjà existants et produits par la tumeur anévrysmale primitive. C'est ainsi, que le malade de notre observation, voyait ses accès d'oppression disparaître au moment où la tumeur externe

prit un accroissement rapide. Néanmoins, la dyspnée et les accès d'oppression ne font presque jamais défaut lorsque l'anévrysme est arrivé à se rompre et à produire une tumeur diffuse. La dyspnée dans les anévrysmes de l'aorte peut résulter, en effet, d'une foule de lésions diverses : compression de la trachée, des bronches, des pneumogastriques, de l'artère pulmonaire, du cœur, des poumons eux-mêmes, troubles circulatoires, etc. Dans l'observation IV, les accès d'oppression et la dysphagie apparurent seulement après le développement de la tumeur extérieure.

Le crachement de sang noir est assez fréquent lorsqu'il y a tumeur diffuse extérieure (V. Obs. I. III, VI). Ce signe est dû, soit à l'irruption du sang dans le tissu pulmonaire par rupture du sac, soit à la compression des veines pulmonaires. Ce n'est donc pas un signe direct de la tumeur diffuse extérieure.

L'apoplexie cérébrale et l'hémiplégie consécutive peuvent être produites par un embolus détaché du caillot mou qui se trouve constamment dans la cavité diffuse. Cet accident est noté dans l'observation de Tillaux, qui, ayant réduit la tumeur extérieure et senti l'ouverture sternale, vit son malade, la figure pâle, les yeux sans expression, s'affaisser. L'hémiplégie gauche qui en résulta ne dura que deux jours, tandis que l'aphasie persista plus lo ngtemps. On comprend, du reste, que la gangrène des extrémités et l'embolie des organes parenchymateux peuvent se montrer, lorsque l'embolus prend un autre chemin que celui des carotides. Le malade de notre observation présentait à la surface du rein droit une cicatrice fibreuse d'infarctus ;

celui d'Hogerstedt offrait également à la surface du rein gauche une dépression provenant manifestement d'un ancien infarctus.

Il serait intéressant de connaître la fréquence des lésions tuberculeuses du poumon chez les malades atteints d'anévrysme diffus de l'aorte. On sait, en effet, que ces lésions sont très fréquentes dans le cas d'anévrysme de l'aorte ascendante et de la crosse de l'aorte. C'est Stockes qui a le premier insisté sur ce sujet : « La phthisie pulmonaire est, dit-il, le plus commun des états morbides accompagnant l'anévrysme ; la lésion artérielle est la première en date. » Mais c'est surtout le travail intéressant de Hanot (*Archives de médecine*, 1876) qui a mis en évidence la fréquence de ces lésions, en s'appuyant sur 42 cas d'anévrysme de l'aorte, publiés dans les *Bulletins de la Société Anatomique* de 1832 à 1866, et dans lesquels l'état du poumon a été noté.

On trouve dans ces 42 cas, vingt fois le poumon sain, quatre fois un état cachectique d'origine pulmonaire, seize fois tuberculose pulmonaire à divers degrés, et deux fois pneumonie fibrineuse chronique (qui est, comme on le sait maintenant, d'origine tuberculeuse).

Sur onze cas (V. 2e partie), dans lesquels on a recherché les complications pulmonaires, il n'y a pas eu une seule fois lésion bacillaire de ce parenchyme. Comme on le voit, nous sommes loin de la proportion indiquée par M. Hanot, et nous nous trouvons en contradiction évidente avec ce médecin distingué, d'autant plus qu'il s'agit dans nos cas d'anévrysmes de la partie initiale de l'aorte. Car ce sont surtout les anévrysmes de la partie

ascendante de l'aorte et de sa portion transversale qui se compliquent des lésions tuberculeuses du poumon, d'une part, et donnent, d'autre part, naissance aux tumeurs diffuses (nous laissons de côté les anévrysmes abdominaux qui n'ont guère d'influence sur les complications tuberculeuses du poumon). Mais en y regardant de plus près, on s'aperçoit bientôt qu'il s'agit plutôt d'une contradiction apparente que réelle. M. Hanot indique, en effet, que sur 19 cas d'anévrysme de l'aorte avec lésion tuberculeuse du poumon, la mort est due 9 fois à la phthisie et 10 fois à l'anévrysme lui-même, les tubercules n'étant qu'à l'état rudimentaire. Les anévrysmatiques de la crosse (Port. ascendante et transversale), et phthisiques en même temps succombaient donc dans presque la moitié des cas avant d'être arrivés aux lésions avancées de la tumeur diffuse, tandis que chez l'autre moitié des tuberculeux anévrysmatiques, la phthisie, quoique ne causant pas directement la mort, devait agir de façon à abréger les jours des malades qui succombaient pour la plupart, à diverses causes de mort, avant la production de la tumeur diffuse consécutive.

Nous n'avons pas à nous occuper ici du rapport qui existe entre les bacilles et les anévrysmes. Disons toutefois, qu'il ne s'agit pas là d'une lésion tuberculeuse accidentelle mais qu'il y a une relation plus intime. La compression de l'artère pulmonaire, celle des nerfs vagues, par l'anévrysme (Schiff, Hanot), imaginée pour expliquer cette lésion pulmonaire, n'est pas directement en cause, ainsi que cela résulte de l'étude approfondie qu'a faite de la question le professeur Germain Sée (V. Comm.

Acad. de médecine, séance 14 août 1888). Il s'agit maintenant de savoir si les bacilles ne sont pas les premiers en date, en s'insérant d'abord dans les tuniques de l'aorte pour produire l'anévrysme, en se portant ensuite du côté des poumons, soit par propagation, soit par généralisation, pour y provoquer les tubercules ; ou bien, comme le veut le savant professeur de l'Hôtel-Dieu, les bacilles trouveraient leur terrain de culture dans les poumons, alors que des troubles circulatoires, si prononcés chez les anévrysmatiques, se manifestent dans ceux-là par la stagnation du sang veineux, qui diminue l'activité des échanges entre les gaz du sang et ceux et l'atmosphère. Cette dernière manière de voir nous semble plus vraisemblable, et nous placerions volontiers au point de vue étiologique cette tuberculose pulmonaire à côté de celle qu'occasionnent le rétrécissement de l'artère pulmonaire (Constantin Paul) et les lésions valvulaires du cœur (surtout l'insuffisance aortique).

SIGNES PHYSIQUES.

A. — *Caractères qui se rencontrent au niveau même de la tumeur diffuse extérieure.*

Inspection. — Lorsque le sac anévrysmal arrive à être en contact avec la paroi thoracique et la soulève, la vue reconnaît une voussure circonscrite. Cette voussure peut se prononcer de plus en plus pour produire une tumeur extérieure et le sang ne se trouve plus, fort souvent,

séparé de l'extérieur que par la peau élastique. C'est l'existence de cette voussure, de cette tumeur proéminente qui a permis l'étude des signes physiques des anévrysmes de l'aorte pectorale, si bien connus à présent, depuis surtout les travaux remarquables de notre maître, M. François Franck; nous n'avons pas à nous en occuper ici. En effet, cette tumeur, quoique visible à l'extérieur, n'est pas une tumeur diffuse à proprement parler ; le sac a disparu sur une étendue plus ou moins grande, et la solution de continuité est limitée par la cage thoracique soulevée, ou bien par les couches superficielles du thorax (plans musculaires, téguments). Les adhérences entre les bords de l'ouverture du sac et la paroi accidentelle ont eu le temps de se produire sans qu'il y ait eu irruption du sang dans le tissu voisin.

La vue permet de constater l'étendue et le volume de la tumeur, son siège, l'état des téguments qui la recouvrent et ses mouvements d'expansion.

La tumeur diffuse se distingue tout d'abord par sa large base d'implantation et par sa forme plutôt étalée. Dans le cas de Weinlechner, la région comprise entre le bord droit du sternum et le creux de l'aisselle gauche, d'une part, entre la clavicule et la huitième côté gauche, de l'autre, était fortement saillante. Le malade d'Högerstedt présentait une tumeur, s'étendant entre la ligne mamelonnaire gauche et le bord droit du sternum, en largeur, du creux sus-sternal au cinquième cartilage costal, en hauteur. Le malade de notre observation présentait une tuméfaction occupant la moitié supérieure du sternum et s'étendant à droite de cet os et à la base du cou. Les tumeurs

diffuses abdominales offrent souvent une étendue considérable. Chez un des malades de Stockes, la tumeur diffuse s'étendait depuis le rebord des côtes gauches jusqu'au-dessous du ligament de Poupart. Elle dépassait la ligne blanche à droite et atteignait la région lombaire gauche.

Les tumeurs diffuses thoraciques présentent le plus souvent un point plus saillant, et fréquemment aussi plusieurs saillies volumineuses, séparées par des sillons profonds. Ces saillies peuvent être très prononcées. Dans l'observation d'Hallopeau, la tumeur offrait les dimensions d'une tête de fœtus, et proéminait en avant de 15 centimètres. Son sommet proéminent lui donnait un aspect piriforme.

Dans tous ces cas, il s'agit du développement complet de la tumeur, celui qui a été constaté durant les derniers jours du vivant des malades. En effet, il est exceptionnel que l'épanchement sanguin se circonscrive du premier coup, et que la tumeur diffuse garde le même volume jusqu'à la terminaison. Son accroissement se fait, ainsi que nous l'avons vu, par poussées successives, et n'a, pour ainsi dire, pas de limites. Tout au début, la tumeur peut n'avoir que le volume d'une noisette. De plus, une tumeur anévrysmale diffuse, même volumineuse, peut, à l'aide d'un traitement bien dirigé, rétrograder et même disparaître complètement, ainsi que cela a été indiqué dans notre observation.

Siège. — Nous avons déjà indiqué le siége habituel des anévrysmes diffus suivant les différents segments de l'aorte, dans le chapitre de l'étiologie.

Nous n'y reviendrons pas. Cependant il est un point sur lequel nous tenons à insister, à savoir, que les anévrysmes diffus peuvent occuper des régions fort éloignées du segment de l'aorte qui a donné naissance au sac primitif. Un anévrysme diffus peut ainsi prendre la place habituelle d'un anévrysme primitif d'un autre segment de l'aorte ou d'un des gros troncs artériels de la crosse. Il nous semble utile, pour l'intelligence de ce fait, de présenter ici, d'après les auteurs, le siége de prédilection de la voussure anévrysmale, suivant les différents segments de l'aorte.

Aorte ascendante. — A droite du sternum, sur le bord droit duquel la tumeur empiète plus ou moins, et au niveau des deuxième et troisième espaces intercostaux.

Partie convexe de la crosse. — A la fourchette sternale La tumeur repousse ordinairement en avant l'extrémité supérieure du sternum dont les articulations avec la clavicule sont refoulées, sub-luxées.

Aorte descendante. — Rarement sur le bord droit du sternum ; plus souvent à la région thoracique postérieure, entre le bord sternal de l'omoplate et la colonne vertébrale.

Tronc brachio-céphalique. — A la fourchette sternale, ou bien dans la moitié droite du creux sus-sternal droit.

Sous-clavière droite (1re *portion*). — Sous le chef claviculaire du sterno-mastoïdien. La tumeur présente une forme ovale allongée à grand axe oblique.

Sous-clavière droite (3e *portion*). — Au-dessous et plutôt un peu en dehors de la partie moyenne de la clavicule.

Carotide primitive droite (*portion inférieure*). — Tumeur

à grand axe vertical développée entre les chefs sternal et claviculaire du sterno-mastoïdien ; en se développant elle gagne vers la droite.

Sous-clavière gauche. — Mêmes places que la droite, mais du côté opposé. La première portion donne parfois naissance à des anévrysmes qui occupent la place de ceux de l'aorte descendante.

Carotide primitive gauche. — Mêmes places que la droite, du côté opposé.

Vertébrale. — En arrière, entre la première et la seconde vertèbres cervicales. Elle ne saurait donc prêter à confusion.

Si à présent nous mettons en regard les segments de l'aorte avec les régions qu'occupaient les anévrysmes diffus de nos observations, nous constaterons plus d'une fois un désaccord complet (V. le chapitre de l'étiologie). Ce qui se comprend du reste aisément, car dans les auteurs il s'agit plutôt de la voussure et de la saillie faite par la tumeur interne, tandis que dans les cas que nous analysons il est question d'un épanchement sanguin qui a fusé au loin avant de produire la tumeur diffuse. Chez le malade de notre observation, l'épanchement sanguin, qui a remonté de dedans en dehors la fourchette du sternum et l'articulation sterno-claviculaire droite, a dû présenter, à une époque antérieure et non observée, une tumeur anévrysmale à la base du cou, c'est-à-dire occupant la place d'un anévrysme du tronc brachio-céphalique.

C'est un fait d'une haute importance pour le diagnostic, et que l'on doit avoir présent à l'esprit, à savoir, qu'une tumeur anévrysmale occupant le creux sus-sternal

ou sus-claviculaire, peut être un anévrysme diffus de l'aorte ascendante et non pas un anévrysme à sac de la crosse de l'aorte ou du tronc brachio-céphalique. Dans les cas de Moore et Murchison, Högerstedt et Weinlechner, la tumeur diffuse occupait la région située à gauche du sternum, quoique dans tous ces cas l'orifice de communication du sac avec le vaisseau se trouvât sur la portion ascendante de l'aorte. Encore ici, on pourrait prendre, et on a fait, en effet, cette erreur, ces anévrysmes diffus pour des anévrysmes de la portion terminale de la crosse et initiale de l'aorte descendante.

La vue permet aussi de reconnaître la coloration des téguments qui recouvrent la tumeur. Pendant fort longtemps, la peau garde sa coloration normale, sinon qu'on y constate fréquemment un réseau veineux plus ou moins développé. Elle est parfois rouge, brune, ecchymotique. A une époque avancée de l'affection, on peut constater une rougeur inflammatoire et une coloration noire *limitée et due à l'eschare.*

Les battements expansifs ont été notés dans tous les cas. Mais l'amplitude de ces variations de volume rythmées par le cœur a été différente suivant les cas et suivant l'époque d'évolution de la même tumeur diffuse. Cette amplitude dépend, en effet, de plusieurs causes, et tout d'abord de la dilatabilité plus ou moins grande de la paroi anévrysmale, propriété purement physique qui diffère suivant les tissus et qui a été déterminée pour chacun d'eux par les expériences de Wertheim, ainsi que nous l'avons dit dans le chapitre d'anatomie pathologique.

Le point principal, et sur lequel repose toute la théorie

des signes physiques locaux et éloignés de l'anévrysme, est, ainsi que cela a été mis en évidence par le schéma de Marey et surtout de Fr. Franck, l'extensibilité plus ou moins grande de la paroi de l'anévrysme. Plus la poche est dilatable et plus aussi les signes physiques : battements expansifs, claquements, bruits de souffle, ainsi que les caractères du pouls, sont prononcés. Un anévrysme, dont les parois seraient constituées par du tissu résistant et non dilatable, tel que le tissu osseux, le tissu fibreux, etc., ne donnerait aucun signe physique local ou éloigné. Cette circonstance, du reste, est exceptionnellement réalisée, mais fréquemment les parois du sac anévrysmal sont en partie limitées par un corps vertebral on un autre tissu résistant, et il en résulte *seulement une diminution* de l'intensité des battements et des bruits anormaux.

Outre la constitution de la paroi accidentelle de la tumeur diffuse, la grandeur de l'orifice de communication de celle-ci avec l'anévrysme primitif, et l'étendue de la nouvelle cavité, font varier l'intensité de l'expansion. En effet, on comprend aisément que lorsque cet orifice est petit par rapport à la tumeur diffuse, même pourvue de parois dilatables, le sang y circulera difficilement et chaque ondée sanguine buttera contre la masse liquide incompressible qui pourra être soulevée, mais il n'y aura pas de mouvement d'expansion, caractéristique d'une tumeur anévrysmale. De même, la présence des caillots mous ou fibrineux s'opposera en partie ou même en totalité à la production des battements expansifs. Le caractère presque négatif des signes physiques, dans le cas de Wickham, peut s'expliquer par la présence des caillots comblant la

poche. La largeur de l'ouverture par laquelle le sang entrait dans la cavité diffuse, chez le malade de Bence Jones (V. *Brit. med. Journ.*, n° 38, 1858) explique les bat tements intenses dont tout le corps était ébranlé.

D'après le Dr Valshe, les anévrysmes secondaires abdominaux ne seraient pas pulsatiles. Stockes s'exprime à cet égard, de la façon suivante : « Nous avons constaté dans les tumeurs lombaires, et une fois même dans une tu meur de l'aine, un battement diastolique faible et diffus, s'accompagnant d'un murmure doux et inégal. Pour cette dernière, les battements étaient peut être communiqué par l'artère fémorale ; ils se produisaient bien évidemment au niveau de la tumeur elle-même, dans le cas où elle siégeait à la région lombaire. Cependant, les battements manquent quelquefois, et l'épanchement donne la sensation d'une masse solide non pulsatile, surtout lorsque leur siége est l'abdomen ».

L'augmentation du volume de la tumeur, à l'occasion d'une inspiration profonde ou d'un effort de toux, a été notée dans plusieurs observations et notamment dans celle d'Högerstedt.

Disons pour terminer ce qui a trait à l'expansion des tumeurs diffuses, un mot sur les appareils volumétriques de M. François Franck (V. *Soc. Biol.*, séance 9 déc 1882) qui, malheureusement n'ont été employés dans aucun des cas que nous analysons. Leur utilité est cependant incontestable, et sans entrer dans la techniqne de leur emploi, nous nous bornerons à indiquer qu'avec leur aide on peut connaître exactement le volume de la tumeur, constater ses progrès ou sa rétrogression, l'amplitude de ses

variations de volume, de façon à avoir d'utiles renseignements sur l'extensibilité de la poche, sur l'effet du traitement, etc.

Percussion. — La percussion ne nous a donné aucune particularité utile à relever. Cependant ce mode d'exploration clinique n'est pas à négliger, quand il s'agit des tumeurs diffuses thoraciques, afin de déterminer les limites de la tumeur, le rapport de celle-ci avec l'anévrysme primitif et les organes internes, le déplacement du cœur, son volume, etc.

La proposition de Valshe, qui prétendait que la percussion pouvait faire reconnaître si la tumeur anévrysmale contient des caillots en grande quantité, ou bien si elle est presque entièrement remplie de sang liquide, est loin d'être confirmée par la clinique.

Palpation. — La palpation permet de reconnaître la constitution des parois de la tumeur externe, les diverses lésions des tissus, etc. Elle nous permettra aussi de reconnaître et d'étudier la mollesse, la fluctuation, la dépressibilité, la réductibilité, la puissance du soulèvement, le battement et le thrill. Disons dès le commencement que ce mode d'exploration clinique doit être entouré de précautions minutieuses, une embolie pouvant en résulter par la mise en liberté d'un fragment de caillot contenu dans la tumeur.

Dans notre observation, il a été noté que la moitié droite du sternum, l'articulation sterno-claviculaire de ce côté, la partie interne de cette clavicule, la partie interne des trois premières côtes et les cartilages costaux correspondants, étaient remplacés par la tumeur sans qu'on en ait

pu retrouver traces. On croyait, en effet, au lit du malade, que toutes ces parties osseuses étaient détruites, et que la tumeur visible à l'extérieur n'était qu'une partie de la tumeur anévrysmale interne, avec laquelle elle communiquait par une large ouverture. A présent, que l'autopsie est venue révéler les particularités anatomiques de ce cas, nous savons, que la tumeur extérieure était une véritable tumeur diffuse, produite par l'épanchement sanguin dans le tissu cellulaire présternal. Les parties osseuses que nous venons d'indiquer existaient donc et formaient la paroi postérieure de la tumeur diffuse. L'absence d'une partie étendue de la paroi thoracique, sur la surface d'une tumeur à caractères anévrysmaux, est donc un signe désormais précieux pour le diagnostic d'un anévrysme diffus thoracique.

Högerstedt a noté les particularités très importantes et très précises révélées par la palpation. Chez son malade, la tumeur s'étendait depuis la ligne mammaire gauche et le bord droit du sternum, d'une part, depuis le creux sus-sternal au cinquième cartilage costal, d'autre part. Dans sa moitié gauche, la tumeur avait une consistance ferme et résistante des parties osseuses, tandis qu'elle était molle en dedans aux environs du sternum.

Là, la tumeur présentait deux saillies, situées l'une au-dessus de l'autre, et séparées par un sillon dans lequel les doigts sentaient une résistance transversale, produite par le troisième cartilage costal, dont l'extrémité interne était libre. Au niveau de l'extrémité supérieure de la saillie supérieure et sur le bord inférieur de la proéminence inférieure, on sentait la même résistance transversale

(2e et 4e côte). Une lame mince et flexible, représentant le reste du sternum détruit, borde en dedans la base de la tumeur. Il est évident, d'après cette constatation, que toute la tumeur n'était pas formée par l'épanchement sanguin sous-cutané, autrement dit par la tumeur anévrysmale diffuse. La partie externe de la tumeur qui était dure et résistante n'était autre chose qu'une voussure, les parties dures de la cage thoracique étant projetées en avant. Les deux saillies internes représentaient deux tumeurs diffuses et communiquaient entre elles et avec le sac interne par une ouverture située dans le deuxième et le quatrième espace intercostal gauche, ainsi que l'autopsie l'a montré.

Le caractère de mollesse et de fluctuation a été noté dans la plupart des cas. Les tumeurs, dont nous nous occupons, se rapprochent donc, sous ce rapport, des anévrysmes des membres.

On a senti dans plusieurs cas la tumeur devenir plus tendue et plus dure, au moment d'une inspiration profonde ou dans un effort de toux.

Les tumeurs diffuses diminuent de volume par une compression suffisante. La présence des caillots plus ou moins abondants dans la tumeur limitent cette réduction. Tillaux est parvenu à réduire complètement la tumeur et à sentir les parties osseuses sous-jacentes du thorax, ainsi que l'orifice de perforation ; mais, disons-le, au prix d'une embolie cérébrale, qui heureusement s'est dissipée au bout de quelques jours. La réduction, quoique donnant des renseignements très utiles, doit, suivant nous, être bannie de la clinique quand il s'agit d'une tumeur

anévrysmale diffuse, qui contient toujours des caillots dans son intérieur.

Nous avons déjà parlé de l'expansion que la vue nous permet de constater au niveau de la tumeur, à chaque systole cardiaque. Ce même phénomène, au toucher, donne la sensation d'une pulsation. La différence qu'on constate dans l'intensité des pulsations est la même que celle des mouvements expansifs. Nous nous occuperons ici du moment où se produisent ces pulsations et du rapport de ces pulsations avec celle de la tumeur primitive.

L'inscription graphique des pulsations n'ayant été faite que dans un seul cas, il nous manque des renseignements pour arriver à quelques particularités. En effet : « il faut, pour que le doigt apprécie deux pulsations successives, qu'il s'écoule entre les deux actes consécutifs un temps suffisant qui ne peut pas être inférieur à 1/45 de seconde pour les observateurs qui ont le toucher très exercé. Il en résulte que si le second battement suit de très près le premier « moins de 1/45 » la sensation du premier persiste encore, celle que devrait produire le second ne sera pas perçue. Cependant il faut encore tenir compte de l'intensité des deux actes consécutifs, le second peut être assez fort pour que, tout en survenant rapidement après la pulsation initiale, il ait assez d'intensité pour impressionner le doigt, par contre il peut être trop faible, pour que même en survenant assez tard après le premier il fournisse une sensation nouvelle (François Franck).

Quoi qu'il en soit, il a été dit dans deux cas (V. Obs. I et IV) que les battements anévrysmaux succédaient de

très près à ceux du cœur, tandis que dans d'autres cas où l'on a cherché à apprécier, à l'aide du doigt, l'époque de production de ces deux bruits, on les a trouvés synchrones. Chez notre malade, où les tracés au niveau du cœur et de la tumeur ont été pris simultanément, les pulsations anévrysmales retardaient sur les battements cardiaques de 1/10 de seconde. Voyons, maintenant, ce que l'on sait du retard des battements des anévrysmes issus des deux premières portions de l'aorte. L'étude des courbes graphiques, obtenues à l'aide des recherches physiologiques de M. François Franck, montre :

1° Que la pulsation anévrysmale retarde sur le début de la systole cardiaque d'une quantité variable, suivant la distance qui sépare cet anévrysme du cœur.

2° Que cette pulsation est synchrone avec le battement de l'artère correspondant, et par suite que l'anévrysme n'a pas d'action retardante particulière sur la pulsation.

D'après les évaluations de M. François Franck, le pouls de l'aorte ascendante retarde sur le début de la systole ventriculaire de $\frac{4\text{-}5''}{100}$, celui de la portion transversale de la crosse de $\frac{5\text{-}6''}{100}$. Les anévrysmes insérés sur ces deux portions de l'aorte auront donc le même retard sur le début de la systole ventriculaire. On a remarqué, de plus, que ce même retard augmente : 1° quand l'orifice de communication du sac avec l'artère est étroit ; 2° lorsqu'il y a insuffisance mitrale. Ce même retard diminue dans l'insuffisance aortique.

Le retard exagéré des battements anévrysmaux sur la systole ventriculaire nous intéresse plus particulièrement. L'explication du fait est facile à donner.

La poche ne se distend, dans ce cas que lentement à l'arrivée de l'ondée sanguine à laquelle est dû le premier battement, lequel se trouve non seulement atténué, mais encore en retard sur le moment où il se produirait si rien ne venait gêner l'entrée du sang dans l'anévrysme. Ce retard peut être assez grand ; ainsi sur un malade qui occupait en 1878, un lit à Lariboisière, dans le service du Dr Proust, la pulsation d'un anévrysme de la crosse retardait trop sur le début de la systole cardiaque pour qu'un point synchrome put être trouvé sur la carotide. L'absence d'une insuffisance mitrale, à laquelle l'exagération du retard aurait pu être attribuée, permit à M. le Dr François Franck d'affirmer que l'orifice de communication était fort étroit, ce que vérifia l'autopsie (V. th. de Bermont, 1885).

Grâce à la précision avec laquelle ont été relevées toutes les particularités anatomiques de notre cas, et surtout grâce au tracé pris à l'aide des appareils enregistreurs, nous sommes en mesure d'affirmer, que le retard des battements d'une tumeur anévrysmale de l'aorte sur la systole cardiaque peut être exagérée alors même que l'orifice de communication de cette tumeur avec l'aorte n'est pas étroit et qu'il ne s'agit pas d'insuffisance mitrale. En effet, dans ce cas, l'orifice qui faisait communiquer l'aorte avec le sac était large comme une pièce de 2 francs. Une poche anévrysmale surajoutée au sac anévrysmal après la rupture de ce dernier, peut donc exagérer le retard des battements d'une tumeur anévrysmale. Voyons maintenant comment le fait peut s'expliquer. Evidemment, la cause en réside dans la lenteur avec laquelle se fait la réplétion

des deux cavités, toujours trop considérable, par rapport à l'orifice qui leur livre l'ondée sanguine. De plus, les deux poches communiquent souvent par des orifices étroits et de longs canaux, ce qui retarde autant leur dilatation, ainsi que cela avait eu lieu dans le cas dont nous parlons. Une cause importante de l'exagération du retard des battements, et qui nous semble être générale, est l'irrégularité de la cavité diffuse, qui présente fréquemment des prolongements en cul-de-sac et des cloisons incomplètes, qui gênent la circulation du sang dans leur intérieur.

Il est bien entendu qu'il ne saurait ici être question de battements isolés des deux tumeurs anévrysmales, c'est-à-dire du sac primitif et de la tumeur diffuse. En effet, la dilatation de la tumeur primitive, qui reçoit la première l'ondée sanguine, ne peut se faire qu'à la condition que la tension intra-anévrysmale soit égale partout où le liquide sanugin peut s'épancher, et cela en vertu de la loi de la transmissibilité de la pression dans les vases communicants.

On trouve trois battements dissociés sur toute tumeur anévrysmale communiquant largement avec l'aorte, sans complication d'insuffisance aortique (F. Franck). Le tact est impuissant à lui tout seul à constater, dans la plupart des cas ces trois battements, qui sont mis en évidence à l'aide des appareils volumétriques. Grâce à l'obligeance de notre maître, M. François Franck, qui a mis à notre disposition de nombreux tracés obtenus à l'aide de ses appareils, nous avons pu comparer l'inscription graphique des pulsations anévrysmales avec

celle de notre observation. Disons auparavant comment on doit comprendre la production de ces trois battements durant la même révolution cardiaque.

La poche anévrysmale, dont l'action a été comparée à celle d'une saignée momentanée, abaisse fortement la pression intra-aortique. Car la tension dans le sac étant moins forte que celle de l'artère afférente, celle-ci se vide au moment où arrive l'ondée systolique. Le cœur, placé dans des conditions de travail nouvelles, lance dans l'aorte une ondée qui pénètre brusquement, car elle ne trouve pas de résistance au devant d'elle. Cette ondée arrive dans le sac dont les parois cèdent et se tendent facilement, d'où le premier battement. Mais après que ce premier battement a eu lieu le courant de dérivation que créait la poche se trouve supprimé, la tension augmente dans l'aorte, et le cœur, réglant son effort sur l'obstacle à vaincre, augmente l'énergie de sa contraction pour surmonter la résistance que le sang trouve à s'écouler vers la périphérie. C'est à ce renfoncement de l'effet systolique qu'est dû le second battement où plutôt la continuation du premier. C'est à ce second battement qui correspond sur le tracé à la partie supérieure de la ligne ascensionnelle, partie qui se rapproche de l'horizontale témoignant ainsi du ralentissement du cours du sang (V. th. Bermond, 1885, Paris).

Le troisième battement est dû au rebondissement de l'ondée sanguine sur le plancher sigmoïde au moment où celui-ci n'étant pas soulevé par la systole ventriculaire, retombe sur la pression du sang contenu dans l'aorte. C'est l'ondulation qui se produit alors qui nous

est transmise exagérée par le sac anévrysmal » (François Franck).

Sinous analysons, maintenant, le tracé de notre observation, nous voyons tout d'abord que la ligne d'ascension se rapproche davantage de la verticale. Ce fait s'explique par la diminution encore plus grande de la pression sanguine qui se produit lorsqu'au sac anévrysmal est surajoutée une nouvelle cavité, c'est-à-dire l'anévrysme diffus. Le premier battement se produit alors instantanément.

La ligne légèrement ascensionnelle, qui continue celle franchement ascendante dans le tracé de la pulsation anévrysmale, est remplacée, dans notre cas par une ligne plutôt descendante (V. Obs. I). De cette façon, le deuxième battement n'est pas marqué. Il nous semble, que la disparition de ce second battement de la tumeur diffuse peut s'expliquer par la rapidité avec laquelle s'est vidé le ventricule gauche, qui n'a pas d'onde nouvelle à envoyer après que la tension dans la tumeur diffuse a atteint son premier maximum.

Le toucher a pu constater dans plusieurs cas d'anévrysmes diffus, un frémissement spécial, le thrill. La cause du thrill résidant dans l'existence des vibrations de la colonne sanguine qui pénètre dans la poche, on comprend qu'il ne saurait y avoir qu'un seul thrill pendant la même révolution cardiaque, et qu'il coïncidera avec la systole ventriculaire. Lorsqu'à un anévrysme à sac se surajoute un anévrysme diffus, qui communique avec le premier par un ou plusieurs orifices, l'existence de deux ou plusieurs thrills au même moment de la révolution cardiaque, sera possible. Dans ce cas, la sensation qu'é-

prouvera le toucher sera différente pour chacun d'eux. Les recherches des deux foyers de production du thrill n'ont jamais, autant que nous sachions, été faites au niveau d'une tumeur anévrysmale. Pour les tumeurs que nous étudions, leur existence est indiqué d'autant plus que le sang doit passer lentement de la poche primitive dans la tumeur surajoutée, et l'on sait que le thrill est un phénomène de même ordre que le souffle, mais que son apparition dépend seulement du petit nombre des vibrations, « qui ne peuvent pas produire un son, mais qui donnent une sensation discontinue, comme le bruit d'une râpe ou d'une scie, et le toucher perçoit une sensation spéciale... (Marey) ».

Auscultation. — On entend sur les tumeurs diffuses, comme sur les anévrysmes à sac, les bruits de claquements et les bruits de souffle. Dans ces derniers, — nous avons en vue les anévrysmes thoraciques, — on peut entendre (v. th. de Bermont, 1878) :

Un premier claquement local coïncidant avec le premier battement (si l'ouverture du sac est étroite ce claquement disparaît et est remplacé par un souffle).

Un premier claquement, bruit de transmission dû à la présence de caillots sanguins.

Un deuxième claquement, toujours bruit de transmission. On ne le trouve que s'il n'existe pas une insuffisance aortique. Il coïncide avec le troisième battement.

Le premier bruit de claquement local, dû au passage instantané des parois de la poche anévrysmale du relâchement complet à l'état de distension extrême, se rencontre d'autant mieux dans la tumeur diffuse que la pres-

sion y est basse. Mais le premier battement, bruit transmis par le cœur, est loin aussi d'être rare, à cause des caillots dont sont comblées parfois ces tumeurs.

Nous n'insisterons pas sur le deuxième claquement, transmis toujours, qui a été noté très fréquemment dans les anévrysmes diffus rapprochés du cœur.

La condition nécessaire à la production du bruit de souffle est, d'après M. Chauveau, la vibration d'une veine liquide, qui passe d'une partie rétrécie dans une partie plus large, ou mieux encore, d'après Marey, un brusque changement de pression entraînant une rapidité plus grande du courant sanguin à l'endroit où il se produit. Dès lors, la coexistence des deux souffles systoliques au niveau d'une tumeur diffuse est indiquée par la théorie. Cependant, la lenteur de la circulation du sang dans ces tumeurs est, ainsi que nous l'avons déjà vu, plus favorable à la production du thrill.

Nous n'avons pas en vue ici le second souffle systolique qui a été noté par M. Fr. Franck sur une tumeur anévrysmale, et qui est dû au second temps de la pénétration du sang dans la poche.

B. — *Caractères éloignés.*

Cœur.— Nous ne nous occuperons pas ici du déplacement de cet organe, si fréquent dans les anévrysmes thoraciques. Mais il y a un autre point, très controversé dans l'histoire des anévrysmes de l'aorte, et qui n'a pas reçu jusqu'ici une solution définitive. Nous faisons allusion au volume du cœur.

On a noté, dans les anévrysmes de l'aorte, le cœur tantôt hypertrophié, tantôt de volume normal, tantôt atrophié. Mais il est indispensable de tenir compte des lésions concomitantes : athérome artériel étendu, lésions valvulaires, lésions rénales et l'artério-sclérose, qui créent les conditions pathogéniques de l'hypertrophie cardiaque.

Sur 14 cas d'anévrysmes diffus (V. 2e partie), où le volume du cœur a été noté, 8 fois le cœur n'a pas augmenté de volume, et 6 fois il y a eu hypertrophie. Dans les huit premiers cas, 5 fois le volume du cœur était normal, et 3 fois il était atrophié (V. Obs. I, V et VIII). Dans tous les cas où le cœur n'avait pas augmenté de volume, il s'agit d'anévrysmes des deux premières portions de l'aorte. De plus, dans tous, il y avait des lésions prononcées d'athérome. Il n'y avait dans aucun de ces cas complication de lésions valvulaires du cœur.

Le fait de l'association des lésions athéromateuses de l'aorte avec le cœur de volume normal ou atrophié, dans les cas d'anévrysmes volumineux de l'aorte, nous paraît général. Dans de nombreuses observations, que nous avons consultées dans les *Bulletins de la Société anatomique* et ailleurs, nous avons constamment trouvé la coïncidence de ces trois circonstances : athérome de l'aorte étendue, cœur atrophié ou de volume normal, anévrysmes considérables de l'aorte. Du reste, cette remarque a déjà été faite par Heinreich Schmidt qui dit, en s'appuyant sur le résultat de 12 autopsies (de l'hôpital Jacob de Leipzig) : les anévrysmes de l'aorte, même lorsqu'il sont considérables, situés tout près du cœur et

combinés avec l'athérome artériel généralisé, ne produisent pas d'hypertrophie du ventricule. »

Nous nous trouvons là en présence d'une énigime, à savoir, que l'athérome compliquant l'anévrysme de l'aorte ne produit pas l'hypertrophie du ventricule gauche. Car c'est une vérité bien établie, et qui ressort nettement de la physiologie, que l'artério-sclérose à elle toute seule a pour conséquence l'hypertrophie du cœur (Fr. Franck).

Nous croyons pouvoir expliquer le fait de la façon suivante. L'athérome est le premier en date, et pour peu qu'il soit étendu, l'hypertrophie du cœur gauche en est la conséquence obligée. Les parois athéromateuses de l'aorte, soumises ainsi à une haute pression anormale, il est aisé de le comprendre, cèdent parfois sur un point et présentent une rupture partielle de leurs tuniques (de la tunique interne et de la tunique moyenne): d'où la formation de l'anévrysme. Or, la poche élastique et dilatable, comme l'est d'habitude le sac anévrysmal, a pour effet, ainsi que l'a fait voir Marey, de diminuer la pression intra-vasculaire. Plus grand sera le réservoir de dérivation, formé sur le trajet du sang, plus grande sera aussi cette diminution de la pression sanguine.

D'autre part, il est facile de le comprendre, la distance qui sépare l'anévrysme du cœur est d'une importance majeure.

Car, au fur et à mesure qu'on s'éloigne du cœur, la force impulsive de celui-ci diminue, et les anévrysmes issus de la portion initiale de l'aorte doivent avoir plus d'influence sur la tension artérielle que ceux qui sont éloignés du cœur. On peut donc tirer la conclusion sui-

vante : La formation de l'anévrysme de l'aorte est de nature à décharger le cœur qui produisait auparavant un surcroît de travail, sollicité qu'il était par l'athérome et la dilatation de l'aorte, qu'on peut considérer comme le premier stade de l'anévrysme. La grande fréquence de l'atrophie cardiaque, dans les anévrysmes volumineux et diffus de l'aorte, est de nature à montrer jusqu'à quel point un anévrysme est capable d'alléger la charge du cœur. Ainsi donc, ces cœurs petits, misérables, atrophiques, ne sont autre chose qu'un degré plus ou moins avancé de l'atrophie par inactivité.

D'après cette vue, comme on le voit, un anévrysme de l'aorte, et surtout un anévrysme diffus de cet artère, survenu dans le cours d'un athérome étendu, est un accident relativement heureux pour le travail cardiaque.

Pouls. — Nous ne nous attarderons pas longuement sur les modifications du pouls qu'on a constatées dans les anévrysmes diffus de l'aorte. Car, pour que ce signe prit beaucoup d'importance, il eût fallu posséder des courbes graphiques, obtenues à l'aide d'appareils enregistreurs, ce qui manque dans toutes les observations recueillies. Disons toutefois que la forme du pouls n'a que peu d'importance pour le diagnostic, mais que c'est surtout le retard du pouls qui a une valeur réelle, ainsi que cela ressort de nombreux travaux de M. François Franck. Chez notre malade, le retard du pouls sur le début de la systole ventriculaire a été de $\frac{20''}{100}$, le retard normal étant de $\frac{15''}{100}$.

Nous nous bornerons à mentionner l'importance qui s'attacherait à l'étude de la forme et du retard du pouls

pour juger de la constitution de la paroi du sac anévrysmal. Ainsi, un anévrysme intra-thoracique ayant érodé et détruit en partie un ou plusieurs corps vertébraux, qui sont baignés directement par le sang anévrysmal, ne se dilatera à chaque ondée systolique que par la partie du sac restée saine : d'où diminution dans les caractères habituels du pouls anévrysmal, et en particulier, diminution du retard du pouls. Malheureusememt, pour que ce signe ait une valeur, il faudrait pouvoir éliminer, au préalable, d'autres causes qui produisent également la même atténuation des signes physiques, et, surtout, la présence des caillots dans l'intérieur du sac. Mais, dans l'etat actuel de la science, nous n'avons pas le moyen de dire dans un cas donné d'anévrysme intra-thoracique, qu'il s'agit plutôt d'une poche remplie de caillots que d'une poche non extensible.

IV. — DIAGNOSTIC

Nous tenons à déclarer dès le commencement de ce paragraphe que l'étude du diagnostic des anévrysmes diffus ne peut être qu'incomplète. Nous avons cherché jusqu'ici à relever les particularités qu'ont présentées les cas à l'analyse, sans avoir la prétention d'asseoir le diagnostic sur des bases solides. C'est une étude qui demande de nouvelles recherches et nous serons heureux si avec ce modeste travail nous avons pu montrer l'importance du sujet et appeler l'attention des observateurs. Néanmoins il nous sera permis de dire qu'une fois l'attention dirigée sur ce point, le diagnostic des tumeurs diffuses extérieures sera possible dans la majorité des cas, et que l'on confondra ces tumeurs moins souvent avec les voussures anévrysmales, d'une part, avec d'autres tumeurs non pulsatiles (abcès froids, phlegmon diffus, etc.), d'autre part. En effet, sur quatorze cas (v. 2e partie, Obs.) d'anévrysmes diffus thoraciques, le diagnostic n'a été fait que deux fois seulement. Tillaux en réduisant la tumeur, sentit nettement le bord de l'ouverture sternale, par laquelle le sang s'était épanché dans le tissu cellulaire présternal. Weinlechner reconnut aussi l'épanchement sanguin qui s'est fait dans la paroi thoracique antérieure à gauche du sternum, par la perforation située dans un espace intercostal.

La difficulté du diagnostic est grande quand il s'agit de l'anévrysme diffus intra-thoracique, on ignore souvent même l'existence d'un anévrysme. Le seul cas où le diagnostic fut fait au lit du malade est celui de Laënnec (v. Obs. XVI), à qui une paraplégie survenue subitement fit penser que l'anévrysme s'était ouvert dans le canal rachidien, ce qui était confirmé par l'autopsie. Dans quelques autres observations les symptômes fonctionnels ont été assez tranchés, sans avoir eu rien de pathognomonique. C'est ainsi que dans le cas de Kidd (Obs. XI), la pâleur du visage, les vomissements persistants, les caractères du pouls, dénotaient un épanchement sanguin dans le médiastin postérieur. C'est ainsi que Cohn a noté exactement un épisode de l'affection, caractérisé par le vertige et la perte de connaissance, dû à la rupture interne du sac. Le cathétérisme de l'œsophage a montré un rétrécissement de cet organe, chez le malade de Raymond (Obs. XIII), qui ne présentait pas d'autres symptômes que la dysphagie et la raucité de la voix, jusqu'à ce qu'il fut pris d'une hématémèse à laquelle il succomba en quelques instants.

V. — PRONOSTIC

Le pronostic des anévrysmes de l'aorte est grave. Cette affection est presque toujours mortelle. Cependant les malades porteurs de ces tumeurs peuvent souvent vivre de longues années, et l'on trouve même des exemples de guérison définitive dans les recueils médicaux. L'anévrysme diffus, lésion plus avancée, n'a pas un pronostic moins sévère. Nous donnons ici le résultat de l'analyse sur la survie du malade après la rupture du sac et sur le mode de terminaison.

Dans 8 cas d'anévrysme diffus extra-thoracique, les malades ont succombé à partir du moment d'apparition de la tumeur à l'extérieur, entre 6 mois et 3 ans, ce qui fait en moyenne 18 mois de survie.

Dans 4 cas d'anévrysme diffus intra-thoracique, alors qu'on a pu déterminer la date de la rupture du sac d'après les symptômes fonctionnels, la mort est survenue entre 4 heures et un peu plus d'un an.

Causes prochaines de la mort. — Dans les deux cas traités par la méthode de Moore (filiponcture), la mort est due à l'infection purulente, chez le malade de Moore et Murchison, elle est rapportée à l'œdème pulmonaire chez celui de Schrœtter.

Dans les huit cas traités par les méthodes habituelles il y a eu 5 fois ouverture à l'extérieur. La mort est surve-

nue brusquement dans un seul de ces 5 cas (en 2 ou 3 minutes dans l'Obs. VI), et dans tous les autres cas par des hémorrhagies répétées qui ont duré plusieurs jours. Les malades de Cruveillhier et de Weinlechner ont succombé au progrès de la cachexie anévrysmale, celui de Corvisart à l'asphyxie.

Dans les anévrysmes diffus internes, la mort est survenue toujours à la suite d'hémorrhagie (hémorrhagie pulmonaire, épanchement dans le médiastin, hématémèse).

Ainsi donc, dans aucun de nos cas, il n'y a eu de guérison. Ce mode de terminaison favorable est, cependant, possible dans le cas d'anévrysme thoracique avec destruction étendue de la paroi du thorax, mais sans qu'il s'agisse d'anévrysme diffus à proprement parler. Le professeur Verneuil, dans sa communication à l'Académie de médecine (séance du 14 août 1888), à propos du traitement des anévrysmes par la filiponcture, rapporte deux cas d'anévrysme thoracique faisant une saillie d'au moins 5 centimètres, guéris par le traitement de Bouillaud. C'est un fait fort remarquable, et qui ne doit pas être perdu de vue.

VI. — TRAITEMENT

Le grand nombre de méthodes de traitement des anévrysmes de l'aorte prouve surabondamment leur peu d'efficacité.

Le traitement de Valsalva, et celui de Tuffnel, l'iodure de potassium seul ou combiné avec le repos, la ligature double, la galvano-puncture, la méthode de Moore et ses dérivés (filipuncture), ont été employés aussi bien pour les anévrysmes sacciformes que pour ceux dont le sac a en partie disparu, et aussi pour les anévrysmes diffus consécutifs. Ayant lu de nombreuses observations, où le traitement a été noté avec détail, nous n'avons vu nulle part indiquer pourquoi dans tel cas on emploie plutôt tel mode de traitement qu'un autre.

On ne s'est jamais préoccupé de savoir si l'anévrysme possède un sac complet ou si une partie de sa paroi est constituée par un organe adjacent, sans interposition d'un vestige des tuniques artérielles. Toutefois, nous devons dire que la méthode de Moore, de Baccelli et celles qui en dérivent ont été particulièrement appliquées à ces derniers cas. Il semble, en effet, que les praticiens ont attendu que la tumeur se montrât à l'extérieur pour recourir à la filipuncture, aussi simple comme manière opératoire qu'elle est funeste comme résultat. En effet, d'après Baccelli, lesindications de cette méthode sont : une tumeur

anévrysmale faisant saillie à l'extérieur, et l'étroitesse de l'orifice de communication de celle-ci avec l'aorte.

Cette manière de procéder, à notre avis, est condamnable, car, si à la rigueur un corps étranger peut être supporté dans l'intérieur d'un sac à parois lisses, et y jouer un rôle salutaire en coagulant le sang, dans la tumeur diffuse, formée des tissus accidentels, un corps si filiforme qu'il soit est mal supporté et produit l'affaiblissement de ses parois souvent très amincies.

Le meilleur argument que nous puissions apporter contre la méthode de Moore, qui a été créée implicitement pour les anévrysmes thoraciques faisant saillie à l'extérieur et compliqués de lésions plus ou moins étendues des tissus et pour les anévrysmes diffus de l'aorte, c'est de présenter le résultat de cette opération dans tous les cas connus dans la science. M. le professeur Verneuil(Comm. Acad. méd., séance du 15 août 1888), après avoir analysé 34 cas traités par la méthode de Moore, conclut que : « l'expérience est suffisamment faite jusqu'ici pour rejeter une méthode de traitement, qui suivant le spirituel euphémisme de M. Charmeil, n'a pas donné de guérison définitive. » En effet, sur 34 cas analysés dans ce mémoire, il y a deux succès (il s'agit de l'anévrysme de l'artère humérale et de l'aorte abdominale), un insuccès opératoire avec mort tardive non chirurgicale, en tout 4 cas doivent être portés à l'actif de la méthode de Moore. En revanche, la colonne du passif renferme 30 cas, suivis de mort, laquelle est survenue entre le deuxième jour et le quatre-vingt-onzième « La filipuncture a été donc nuisible un peu plus de 94 fois sur 100 et utile dans la modeste proportion de 6 pour

100. Il est donc impossible de compter, pour guérir les anévrysmes, sur une méthode aussi manifestement impuissante » (Verneuil). Si la méthode n'a d'autre prétention que celle d'être palliative, l'objection d'insuccès presque constant perd beaucoup de valeur. Les apôtres de cette méthode invoquent en effet :

A. — Gravité extrême des anévrysmes de l'aorte quand la tumeur ayant perforé la paroi thoracique, menace de se rompre. L'anévrysme de l'aorte est une affection qui, laissée à elle-même, condamne le malade à une mort certaine et à bref délai (Charmeil).

B. — Douleurs insupportables et état misérable de certains malades, alors même que la vie n'est pas immédiatement menacée.

C. — Inutilité, impuissance des moyens dont la science dispose actuellement. Dès lors : *Melius est anceps remedium quam nullum !*

Mais, ainsi que le fait remarquer judicieusement le savant chirurgien, la rupture de l'anévrysme se fait bien rarement à l'extérieur, et l'on peut vivre de longs jours avec une tumeur pulsatile, recouverte seulement par les téguments et une couche plus ou moins épaisse du grand pectoral. Dans l'un des cas d'anévrysme de l'aorte qu'il avait à soigner, la paroi pectorale était largement défoncée, le sac extra-thoracique énorme et l'expansion telle que la peau, amincie et livide, paraissait près de se rompre. » Je me gardai de toucher à ce malheureux, me bornant à calmer ses douleurs, me résignant à le laisser mourir de sa belle mort, laquelle, par parenthèse, ne survint que 4 ou 5 mois plus tard. Dans ma conviction,

si j'avais essayé la filipuncture une ou deux semaines au plus auraient suffit » (Verneuil). En effet, ainsi que nous l'avons vu, la survie après l'opération de Moore n'a été en moyenne que de 15 jours.

Il est malheureusement vrai que les anévrysmes de l'aorte ne sont guère influencés par la thérapeutique. Pourtant le traitement de Valsava, de Bouillaud, de Tüffnel ont procuré un petit nombre de guérisons radicales, mais assez souvent des améliorations, des soulagements, des prolongations de la vie atteignant plusieurs années et cela dans des cas même fort graves (Verneuil). Les deux cas suivants, rapportés par le professeur Verneuil, sont instructifs à cet égard. « En 1878, un de mes élèves m'amena un de ses clients, homme de haute taille et de robuste constitution, qui portait à la partie supérieure de la poitrine, à gauche du sternum, une tumeur volumineuse, faisant une saillie d'au moins 5 centimètres à son sommet et mesurant environ 10 à 12 centimètres dans ses différents diamètres ; les signes d'un anévrysme de l'aorte étaient au complet, les troubles fonctionnels étaient également prononcés pour que le malade, exerçant un service actif au chemin de fer de l'Est, fût menacé de perdre sa place. Nous agitâmes la question de l'électro-puncture, qui était alors à Paris, l'objet d'études approfondies ; mais le malade, très craintif, répugnait à s'y soumettre, et voulait, d'ailleurs rester dans sa province. Nous nous contentâmes d'instituer avec beaucoup de soin et de persévérance le traitement de Bouillaud. L'amélioration fut lente à obtenir, et d'abord assez légère, mais elle marcha d'un pas sûr. Je vis le malade à diverses reprises, la dernière

fois il y a cinq ans environ ; la guérison me paraissait à peu près certaine, car le sac anévrysmal, rempli de caillots, était devenu solide ; il paraissait encore soulevé par l'aorte au moment de la systole cardiaque. Elle serait aujourd'hui tout-à-fait assurée, d'après les dernières nouvelles que m'a données M. Germain. Notre homme a repris toute son activité et travaille sans fatigue, plus que la plupart de ses collègues, étant chargé d'un service très lourd. Dans les premières années, il prenait l'iodure de potassium presque continuellement, et souvent à des doses élevées ; depuis quatre à cinq ans, il ne revient à la médication que par prudence, à de longs intervalles et avec modération. Tel est le résultat actuel d'un traitement institué, il y a plus de dix ans, dans un cas certainement des plus graves. Mon deuxième fait ne date que depuis quatre ans, mais il promet d'être aussi satisfaisant. Il s'agit d'un anévrysme abdominal. L'amélioration se produisit assez rapidement ; la patiente quitta l'hôpital au bout de quelques semaines, et continua son traitement. Aujourd'hui la tumeur qui a beaucoup diminué, ne présente pas de souffle et ne cause aucune gêne. Sans doute, il eût été plus brillant de faire la laparotomie, de dérouler les intestins, de découvrir le sac et d'y pratiquer la filipuncture, mais j'ai d'abord voulu tenter un humble traitement pharmaceutique et je ne m'en repens pas aujourd'hui ».

La filipuncture n'a donné de guérison que dans un seul cas d'anévrysme de l'aorte (v. Obs. XXII de Verneuil et Morse de San-Francisco. *Pacif. med. and Surgical journ.*, févr. 1887, v. XXX, p. 65). Il faut toutefois remarquer

qu'il s'agit là d'un anévrysme de l'aorte abdominale à sac et sans solution de continuité de celui-ci. Il est, en effet, fort instructif de constater que dans tous les cas d'anévrysmes diffus de l'aorte ou d'anévrysmes thoraciques simplement saillants, analysés dans le mémoire de M. le professeur Verneuil, la terminaison funeste a suivi de près l'opération de la filipuncture, tandis que dans deux cas d'anévrysmes à sac, il y a eu une fois guérison complète (cas de Morse), et dans l'autre, mort due à une autre cause que l'anévrysme. Ainsi donc, l'introduction et l'abandon d'un corps étranger dans l'intérieur d'un sac anévrysmal peut amener la guérison de ce sac, tandis que ce même corps étranger dans l'intérieur d'une tumeur anévrysmale diffuse ou d'un anévrysme dont une partie du sac est remplacée par du tissu voisin, accidentel, n'a jamais amené de guérison, mais, au contraire, a constamment abrégé la vie des malades.

Ce que nous venons de dire pour la filipuncture s'applique aussi à la galvano-puncture. Ce mode de traitement est loin d'avoir donné les résultats qu'on en attendait ; il agit plutôt sur la paroi de la poche anévrysmale en y provoquant l'irritation et l'inflammation que sur son contenu. C'est encore une méthode de traitement à abandonner dans les cas d'anévrysmes diffus de l'aorte, car il ne saurait agir qu'en affaiblissant leurs parois, ces tumeurs contenant presque toujours des caillots dans leur intérieur. Petit (v. Galvano-puncture, *Dict. encycl.*), sur 73 cas d'anévrysmes de l'aorte thoracique avec tumeur à l'extérieur, traités par cette méthode, a noté, amélioration notable : 36 fois ; pas d'amélioration : 31 fois, cas

douteux, 2 fois, et résultat nul, 4 fois. Mais ces résultats, d'ailleurs vagues, ne prouvent rien pour l'utilité de la méthode.

Le traitement de Valsalva et celui de Tüffnel (*the successful treatement of internal aneurisme*, 2e édition, London et Dubl. *méd. Journ. Aug.*, 1875, p. 129) ont donné quelques cas de guérison certaine. Ce dernier se propose d'obtenir la guérison tout en conservant ses qualités au sang et sa santé au malade, mais n'est, en somme, qu'une modification du traitement de Valsalva : En réduisant par tous les moyens possibles les proportions des éléments aqueux du sang et en augmentant celles des constituants solides, il recherche à produire à la fois et la diminution de la force d'impulsion du cœur et le ralentissement du pouls. Tüffnel prétend y arriver en enlevant les liquides de l'organisme, non pas par la saignée, mais par l'exagération des fonctions de la peau, des reins et de l'intestin. La diminution de l'activité cardiaque a pour but de prévenir l'accroissement de l'eau, de produire le retrait successif du sac et enfin de réduire le courant circulatoire à l'état d'ondulation légère pour favoriser ainsi l'oblitération du sac par dépôts successifs de fibrine. Pendant toute la durée du traitement, qui est de 2 mois à 10 semaines, le malade doit garder le lit et le repos le plus absolu. Tüffnel indique une foule de manières d'arranger le lit pour rendre le décubitus dorsal prolongé plus supportable et le menu d'une diète très sévère ; déjeûner du matin : 2 onces pain blanc avec beurre et 2 onces de chocolat au lait ; dîner : 3 onces de viande bouillie ou rôtie, 3 onces de pommes de terre ou de pain et 4 onces

d'eau et de petit vin de Bordeaux ; souper : 2 onces de pain au beurre, 2 onces de lait au thé. Ce qui fait ensemble 10 onces d'aliments solides et 8 onces d'aliments liquides pour 24 heures.

Nous avons tenu à reproduire tous ces détails qui ne sont pas très bien connus, et qui, croyons-nous, sont très utiles dans l'application de cette méthode. Ce n'est pas à dire que nous proposons ce mode de traitement exclusif dans les tumeurs anévrysmales diffuses de l'aorte ; au contraire, nous croyons qu'il est inutile et même dangereux dans le cas qui nous occupe. Si, en effet, au début de l'évolution d'un anévrysme, alors que la malade jouit d'une bonne santé, qu'il est, la plupart du temps, fort et robuste, la méthode de Tüffnel doit être instituée, concurremment ou successivement avec d'autres traitements et notamment avec l'usage de l'iodure de potassium, plus tard, et surtout après la rupture du sac et la formation des tumeurs secondaires, les malades sont affaiblis et anémiés, et il s'agit plutôt de leur donner des fortifiants que de les spolier.

Nous passerons sous silence les autres moyens de traiter les anévrysmes de l'aorte et qui s'adressent plutôt aux tumeurs à sac, ou bien qui n'ont pas donné de résultats satisfaisants : tels que la ligature double pour les anévrysmes siégeant avant la naissance du tronc brachio-céphalique, la compression entre le cœur et la tumeur anévrysmale pour les anévrysmes de l'aorte abdominale (*Servier. Sur les anévrysmes de l'aorte abdominale. Gaz. hebd.* Paris, 1886 ; 2e s., XXIII, 745, 762), pour arriver au traitement par l'iodure de potassium, qui a été

mis en usage pour la première fois par Bouillaud (1859, deux cas d'anév. de l'aorte traités par l'iodure de potassium) et non pas par Chuckerbutty de Calcutta, ainsi qu'on l'a cru si longtemps (Durosier : *Recher. bibl. sur le premier cas d'anév. de l'aorte traité par Ik*). Bouillaud était d'avis que l'anévrysme étant produit par une dilatation des parois artérielles, l'iodure de potassium agissait en permettant aux parois de revenir sur elles-mêmes. Ce mode de traitement ayant donné depuis un assez grand nombre de guérisons définitives, et très souvent des améliorations notables, on s'est demandé si l'iodure de potassium n'agirait pas en coagulant le sang dans la poche. Les recherches les plus récentes et les plus précises démontrent que les iodures ne sont pas des coagulants ; ils sont plutôt des dissolvants à des doses manifestement toxiques, et détruisent les globules rouges. D'après le professeur Germain Sée (*Anév.* et *bacille*, comm. à l'Académie de médecine, séance du 14 août 1888), on peut reconnaître aux iodures trois genres d'action :

1° L'action antidyspnéïque sécrétoire de l'iodure à forte dose, mise en évidence pour la première fois, l'année 1878, par le professeur G. Sée, à l'occasion du traitement de l'asthme. Cette action repose sur l'hypersécrétion bronchique qui dégage les bronches encombrées par des sécrétions catarrhales adhérentes et compactes, au point de gêner la pénétration de l'air dans les bronches. Lorsque les anévrysmatiques éprouvent les effets de la compression des bronches et de la trachée, on retrouve la même respiration sibilante que dans l'asthme (G. Sée, *loc. cit.*).

2° L'action hyperhémiante. Car nous savons que l'iodure produit sur les muqueuses et la peau des véritables hyperhémies, qui vont souvent jusqu'à la production des hémorrhagies (épistaxis, taches ecchymotiques, hémoptysis, métrorrhagie). On peut donc dire que l'iode est un véritable hyperhémiant général. En hyperhémiant le centre respiratoire, l'iode fait circuler le sang plus rapidement, le renouvelle et empêche aussi le sang dyspnéïque d'agir sur le centre bulbaire d'une façon préjusticiable, de sorte que ce centre se trouve surexcité dans les fonctions. Chez les anévrysmatiques, comme chez les cardiaques, dès que l'iode commence à agir, la dyspnée continue ou paroxystique, les accès de suffocation disparaissent.

La circulation pulmonaire se trouve elle-même activée par l'iode qui hyperhémie le tissu pulmonaire. C'est donc un médicament respiratoire et il faut ajouter pulmonaire. L'iode s'accumule, en effet, en quantité énorme dans le poumon bien plus que dans les autres organes (Calmeil, laboratoire du prof. Sée). Il facilite ainsi la circulation pulmonaire.

3° Action oxydante et trophique. Car, dans l'état physiologiqne, l'iode réduit un certain nombre des tissus et des glandes, surtout le tissu adipeux. Dans l'état pathologique, surtout à forte dose prolongée, il atrophie les glandes lymphatiques hypertrophiées, la thyroïde, la glande mammaire, les néoplasmes syphilitiques, scrofulo-tuberculeuses, inflammatoires. Cette action de dénutrition ne ressemble en rien à une oxydation exagérée, car s'il en était ainsi, les matériaux de dénutrition de-

vraient passer dans les urines sous forme d'urée. Or, il se trouve que Rabuteau a constaté par des expériences faites sur lui-même, plutôt une diminution de l'urine ; l'hyperhémie et l'oxydation ne sont donc pas synonymes. L'iode agit sur les tissus en raison de son affinité comme avec l'hydrogène, et il se produit de l'acide iodhydrique en même temps qu'il s'opère une dénutrition de la trame moléculaire des eléments organiques... On voit que nous sommes loin du processus d'oxydation, mais nous sommes près d'une usure moléculaire des tissus, surtout des tissus à l'état d'hypergenèse (Germ. Sée).

Nous ignorons en fait le processus intime de l'iode sur le tissu de nouvelle formation, mais il nous suffit de constater que ce tissu sous son influence a de la tendance à former le tissu fibreux avec tous ces caractères de résistance et de rétractilité. Peut-être n'est-ce pas là son mode d'action sur la paroi de l'anévrysme, qu'il s'agisse d'un sac ou bien de tissus accidentels. Nous savons, en effet, que la présence du sac ou d'un épanchement sanguin au milieu des organes et tissus, y provoque une réaction, d'où il résulte la néoformation cellulaire, préjudiciable pour la résistance de la paroi de la poche anévrysmale. Si l'usage de l'iodure a pour effet de tranformer ce tissu mou et friable en un tissu solide et résistant comme est le tissu fibreux, on comprendra bien son action salutaire chez les anévrysmatiques.

Les faits connus jusqu'ici sont de nature à bien cadrer sur cette hypothèse. Nous avons cité déjà deux cas d'anévrysmes thoraciques, saillants à l'extérieur, où l'iodure de potassium, continué pendant longtemps, a donné des

résultats merveilleux. Des cas analogues ne sont pas très rares dans la science. Un point que nous tenons à mettre en relief, c'est qu'il est indispensable que ce traitement soit continué pendant des mois, et même des années, pour qu'on soit autorisé à en attendre un effet. Et il n'est pas nécessaire que la dose journalière soit forte : 1 à 2 grammes suffisent. M. le professeur Potain insiste depuis longtemps sur l'efficacité de l'iodure de potassium à faible dose (50 centigrammes), mais dont l'usage doit être prolongé pendant 18 mois à 2 ans, dans l'angine de poitrine vraie (aortite et rétrécissement des coronaires).

Il faut dire, toutefois, que le traitement curatif des anévrysmes de l'aorte est encore à trouver, et l'on ne voit pas bien dans quel sens on doit le chercher, à moins qu'on ne tente de pratiquer une sorte de prothèse aortique, afin de remplacer par un corps privé de vie, mais possédant l'élasticité et la résistance artérielles, le segment de l'aorte, lieu de formation de la poche anévrysmale ! Mais nous devons considérer la réalité, qui est triste pour les malheureux anévrysmatiques que nous sommes appelé à soigner. Ce désespoir est encore rendu plus manifeste en ce qui concerne les tumeurs diffuses. Ces tumeurs, lorsqu'elles siégent dans les membres, se distinguent déjà par leur gravité et par l'incertitude de la thérapeutique. La ligature, comme la compression indirecte, réussissent dans des cas tout à fait exceptionnels, mais on a au moins la ressource de l'*ultima ratio* de la chirurgie : l'amputation, pour sauver la vie du malade.

Que faire donc en présence d'une tumeur diffuse extra-thoracique, par exemple. Un bandage contentif et légèrement compressif (avec de la ouate, un moule en cire, en liège, etc., suivant les cas), lorsque les téguments sont sains, l'application continue de glace quand il y a menace d'inflammation. Repos au lit, bromure de potassium et calmants dans le cas d'éréthisme, et si la tumeur prend un développement rapide. En tous cas, éviter les efforts et les émotions. Donner des fortifiants aux personnes affaiblies et anémiées. Veiller au libre exercice des fonctions et ne pas oublier celle de la défécation. Administrer de la digitaline pour relever l'impulsion du cœur si souvent affaiblie. Ne pas oublier de remonter le moral du malade. Et au-dessus de tout cela placer l'usage prolongé de l'iodure de potassium (1 à 2 gr. par jour). Nous avons la prétention en agissant ainsi de soulager nos malades, de prolonger souvent leur existence et, peut-être, de les guérir.

Lorsque la rupture du sac s'est faite à l'intérieur du thorax, se comporter comme pour l'hémorrhagie interne.

La mort instantanée fut empêchée par la présence d'esprit de l'infirmière (*Sir Patriks Hospital*), qui, au moment où un anévrysme thoracique s'ouvrit à l'extérieur, saisissant un tablier de coton, en enfonça un morceau dans la plaie, de manière à en oblitérer l'ouverture. La malade se rétablit, et pendant longtemps, elle offrait le spectacle extraordinaire d'un individu, plein de vie et d'intelligence, dont l'existence dépendait de l'appui précaire d'un chiffon, qui semblait à chaque battement du cœur sur le point d'être expulsé.

DEUXIÈME PARTIE

OBSERVATIONS

Observation I (personnelle).

(Prise dans le service de M. le professeur Potain, à la Charité).

Prekling (Charles), 34 ans, tonnelier, entre dans le service de M. Potain, salle Bouillaud, 17, le 14 novembre 1889, pour une grosseur siégeant à la partie supérieure de la poitrine à droite, et accès douloureux violents.

Mère morte d'affection de poitrine ; père vivant et bien portant.

Il y a 14 ans, chancre induré et plaques muqueuses soignés au régiment. Traitement d'un mois.

Quatre ans après, exostose du tibia droit. Nouveau traitement d'un mois, par l'iodure de potassium.

En mai 1889, le malade fut soigné à l'hôpital Saint-Antoine pour une fièvre typhoïde, qui a duré un mois. A la suite, il a été soigné pour bronchite et emphysème, et a commencé à être gêné d'une façon permanente pour respirer. Il avait des quintes de toux, surtout au matin. Au mois de juin, aphonie qui ne dura que quelques jours.

A la fin de juillet, il s'aperçut de la présence à la partie supérieure et droite de la poitrine, d'une grosseur du volume d'une noix. A la fin d'août, la grosseur s'était accrue

rapidement et le malade entra à la Salpêtrière, où on lui fit une électrisation superficielle. Sous l'influence de ce traitement la tumeur diminua, mais en même temps, le malade commençait à souffrir des accès d'oppressions violents, avec sensation pénible de constriction à la gorge.

Le 4 novembre. — La tumeur n'était encore que du volume de la moitié d'une pomme, au dire du malade. Puis, gonflement très rapide et diminution des accidents d'oppression.

Etat actuel. — Pouls 96 ; pression artérielle, la même des deux côtés = 11. Pas d'inégalité appréciable du pouls.

Le malade, couché la tête très élevée, présente un léger œdème sus-claviculaire des deux côtés, et qui s'étend vers la région mammaire gauche.

A la partie supérieure de la région thoracique droite, on constate la présence d'une tumeur de la grosseur d'une grosse orange. Le côté droit du sternum, l'articulation sterno-claviculaire de ce côté, la partie interne de cette clavicule, la partie interne des trois premières côtes et les cartilages costaux sont remplacés par la tumeur sans qu'on en puisse retrouver traces.

Cette tumeur est animée de battements expansifs qui succèdent de très près à ceux du cœur. A l'auscultation, pas de bruits autres que ceux transmis du cœur.

Le cœur ne paraît pas augmenté de volume ; la pointe abaissée bat dans le cinquième espace intercostal.

Il n'y a aucun bruit de souffle ; seulement, les deux silences sont égaux.

A l'auscultation pulmonaire, rien d'anormal du côté gauche. A droite et en arrière, respiration normale jusqu'à deux centimètres au-dessus de la pointe de l'omoplate, où la respiration est soufflante, surtout vers le rachis.

Inégalité pupillaire peu prononcée.

Au niveau du tibia droit, se trouve une exostose commençant à un centimètre au-dessous de la tubérosiié antérieure,

et s'étendant jusqu'à l'union du tiers inférieur avec les deux tiers supérieurs de cet os.

17 novembre. — Pouls 100.

La peau rougit légèrement à la partie inférieure de la tumeur. On y applique un sac de glace, et l'on prescrit de la digitaline (de Mialhe, 1/2 milligramme).

Pression artérielle = 14.

A l'auscultation pulmonaire, rien d'anormal du côté gauche. On s'abstient de percuter le malade à la région antérieure et droite de la poitrine. A droite et en arrière, respiration normale jusqu'à deux centimètres au-dessus de la pointe de l'omoplate, où la respiration est soufflante, surtout vers le rachis.

19 novembre. — Hier accès douloureux violents, qui se répètent, du reste, depuis huit jours fréquemment, et durent environ une heure : le malade se plaint alors d'une constriction violente dans tout le moignon de l'épaule droite avec sensation de durcissement de la tumeur. Il n'y a pas à ce moment de gêne respiratoire notable.

Ce matin un peu d'œdème du côté gauche de la face. — Quelques crachats sanglants foncés et peu aérés.

Traitement. — Frictions mercurielles et iodure de potassium, 4 grammes. Le malade est, du reste, soumis à l'usage continu de ces derniers médicaments, et à doses différentes, depuis le mois d'août.

Pouls = 92.

Pression artérielle = 12.

Les mouvements d'expansion de la tumeur sont moins amples.

20 novembre. — Les mouvements d'expansion ont encore diminué.

Pouls irrégulier, inégal = 112 à 120.

Pression artérielle = 9 1/2.

Respiration = 20 à 24.

Faciès légèrement cyanosé.

Cette nuit, un accès douloureux, brusque, s'irradiant de la tumeur vers l'oreille droite.

La tumeur a augmenté de volume et mesure dans ses périmètres vertical 16, transversal 18 centimètres.

1/2 milligramme de digitaline. — Injection sous-cutanée de morphine.

21 novembre. Pouls = 120.

Expectoration adhérente avec crachats sanguins noirs.

Teinte moins cyanique.

22 novembre. — Pouls = 96.

Pression artérielle = 11.

La tumeur s'étend vers la région médiane : périmètre vertical = 18 1/2, périmètre transversal = 20 centimètres.

Aucun souffle à l'auscultation.

On entend un claquement coïncidant avec l'expansion de la tumeur.

Le malade se plaint de gêne de la déglutition. L'aspect cyanotique reparaît.

1/2 milligramme de digitaline.

23 novembre. Pouls = 96.

Cyanose moindre. Même état. Un peu de stomatite.

24 novembre. — Pouls = 120.

Périmètre vertical = 18 1/2.

Périmètre transversal = 22.

Le malade éprouve une sensation de brûlure vive, au niveau de la tumeur.

Un peu de dysphagie. Même expectoration sanglante. 1/2 milligramme de digitaline.

25 novembre. — Périmètre vertical = 20.

Périmètre transversal = 18 1/2.

26 novembre. — Cette nuit, crise douloureuse vive.

Pouls = 120. Par instants, intermittences absolues.

28 novembre. — Hier, accès douloureux. Même état. — 1/2 milligramme de digitaline.

30 novembre. — Depuis deux jours, le malade a eu deux accès douloureux.

Pouls = 104.

2 décembre. — Hier, journée tranquille. Pouls toujours régulier = 100.

Pression artérielle. = 10 à droite, 11 à gauche.

Périmètre transversal = 22.

Périmètre vertical = 18 1/2.

1/2 milligramme de digitaline.

9 décembre. — Pouls = 116. Pression artérielle = 11. — caféine.

13 décembre. — Suintement sanguin assez abondant par ulcération de la partie moyenne de la tumeur.

18 décembre. — Quintes de toux. Hémorrhagie assez abondante au moment où l'on change le pansement. Le malade faiblit beaucoup.

21 décembre. — Plusieurs accès de suffocation. Suintement sanguin persiste. Diarrhée pendant la nuit.

31 décembre. — Pouls = 88. Pression artérielle = 12. Urine, 2500. Hier pansement sans incident.

2 janvier. — Deux hémorrhagies consécutives. Mort.

Autopsie. — Le sujet est couché sur le dos ; il est bien conservé, ne présente pas de signes appréciables de putréfaction. Pas de cicatrices.

Au niveau du tibia droit, se trouve une exostose commençant à 1 centimètre au-dessous de la tubérosité antérieure de cet os, intéressant son bord antérieur et ses deux faces interne et externe. Cette exostose fait une saillie de 1 centimètre à l'union du tiers moyen avec le tiers inférieur de cet os.

Au-dessous, et à 5 centimètres de la fourchette du *sternum*, sur la ligne médiane, se trouve un orifice de la peau, circulaire, grand comme une pièce de deux francs, dont les bords taillés à pic sont décollés. Cet orifice est l'ouverture extérieure d'un foyer hémorrhagique, large

comme la main. La paroi antérieure de ce foyer est formée par la peau doublée de son pannicule adipeux. Sa paroi postérieure est constituée par le *sternum* et les côtes non dénudées, par les espaces intercostaux et les articulations sterno-claviculaires. En dehors du *sternum* les deux parois du foyer se confondent, c'est-à-dire que le pannicule adipeux du derme n'est pas décollé des parties molles sous-jacentes.

En incisant la peau et le pannicule adipeux de manière à bien ouvrir le foyer, on voit que cette cavité anévrysmale est remplie de caillots mous, rouge brun, mais on n'y trouve pas de caillots durs, fibrineux. Ayant enlevé ces caillots, on constate au-dessus du sternum et immédiatement sur la ligne médiane, la présence d'un orifice. Celui-ci limité en bas par la fourchette du sternum, dénudé de son périoste, en haut par des parties molles, admet l'index qui en contournant l'articulation sterno-claviculaire droite en bas, en arrière et à droite, se trouve logé dans un véritable canal qui fait communiquer la tumeur anévrysmale diffuse indiquée plus haut et une cavité anévrysmale intra-thoracique.

Tumeur intra-thoracique. — Cette tumeur anévrysmale du volume de deux poings, communique avec l'aorte par un orifice circulaire, grand comme une pièce de deux francs, situé à la partie antérieure de sa circonférence et à 5 millimètres avant la naissance du tronc brachio-céphalique. Ce vaisseau, ainsi que la carotide primitive et la sous-clavière gauches, naissent de l'aorte non dilatée, et sont, par conséquent, situés en arrière et à gauche du sac et de l'ouverture aortique.

Le sac anévrysmal n'existe pas en avant dans une étendue verticale de 12, et transversale de 10 centimètres : où il est remplacé par le sternum, les côtes et les espaces intercostaux, qui le séparent du foyer hémorrhagique pré-sternal. Une lame de la partie supérieure et antérieure

du poumon droit, adhérente avec la plèvre pariétale dans une étendue de 10 centimètres de haut et de 8 centimètres de large, condensée et infiltrée de sang, fait partie constituante de la paroi du sac. Partout ailleurs, cette paroi est formée de tissu conjonctif fibreux assez dense, assez épais, atteignant en certains points une épaisseur de 5 millimètres environ. Il existe une ligne de démarcation bien nette entre l'aorte et la paroi fibreuse du sac.

Le sac anévrysmal se prolonge au-dessus de la fourchette du sternum, dans une étendue de 5-6 centimètres. Son extrémité inférieure en forme de cul-de-sac est placée en avant de la partie supérieure du péricarde et de la base du cœur, sans atteindre le diaphragme. Le cul-de-sac péricardique supérieur adhère à la partie inférieure et gauche du sac, de telle sorte que le sac très épais à ce niveau est doublé par le péricarde, les deux feuillets du péricarde étant libres d'adhérences. A gauche, le sac est en rapport avec le poumon gauche qu'on sépare facilement; à droite, avec le poumon droit dont une portion, ainsi que nous l'avons vu, fait partie de la paroi du sac détruite à ce niveau. En arrière, on trouve la trachée qui n'est ni comprimée ni adhérente. Immédiatement au-dessous de la partie inférieure de l'orifice de communication avec l'aorte, la paroi fibreuse du sac adhère avec la face antérieure de l'aorte ascendante dans une étendue de deux centimètres. Cette adhérence se continue en bas avec le cul-de-sac aortique du péricarde, décrite plus haut.

Les bronches, les nerfs récurrents et pneumogastriques ne sont pas comprimés. Les nerfs phréniques sont faciles à retrouver et sont protégés par du tissu cellulaire. La veine cave supérieure est gonflée, mais la circulation n'y est pas entravée.

Lorsque, après avoir incisé le sac, on examine son contenu, on voit qu'il est rempli de caillots mous faciles à détacher et de caillots feuilletés adhérents.

Ces caillots feuilletés tapissent comme d'habitude la face interne du sac, en présentant, en de certains points, des pertes de substance correspondant à des solutions de continuité de la paroi du sac anévrysmal. Nous avons déjà mentionné le canal sus-sternal faisant communiquer le sac avec la tumeur extra-thoracique; mais la cavité anévrysmale interne présente d'autres pertes de substance, qui se trouvent en avant au niveau du sternum et sur la partie latérale droite.

Sur la ligne médiane, à un centimètre au-dessous de la fourchette du sternum, on remarque un orifice arrondi de 1 centimètre 1/2 de diamètre, correspondant à une cavité en forme de cupule hémisphérique creusée dans l'os : l'orifice intéresse la face postérieure du sternum nécrosé à ce niveau. La cavité elle-même est le résultat d'une ostéite raréfiante avec nécrose ayant entraîné la disparition du tissu spongieux de l'os. Le fond de la cavité est formé par une lame osseuse mince correspondant à la face antérieure de cet os.

A droite, et au-dessous de cet orifice, on en trouve un deuxième, qui correspond à un canal faisant communiquer le sac anévrysmal avec la tumeur extérieure. Ce canal est creusé dans les parties molles du premier espace intercostal droit; ce sont ces parties molles qui le limitent en dehors; en haut, en dedans et en bas, ses parois sont formées par la première côte, le sternum et le cartilage qui unit la deuxième côte au sternum; le sternum est dénudé à ce niveau, tandis que que les côtes sont tapissées des parties molles de l'espace intercostal.

Le canal, ainsi creusé, laisse passer le petit doigt et établit une large communication entre les deux cavités anévrysmales, intra et extra-thoracique.

Les orifices de la partie latérale droite du sac anévrysmal occupent les points où le poumon droit constitue la paroi même du sac. Ils sont au nombre de trois, parfaitement arrondis, entourés de tissu fibreux, résultat d'une

pneumonie interstitielle. L'un de ces orifices est situé en haut sous la deuxième côte, le deuxième un peu en arrière du premier, le troisième à la partie inférieure du sac ; le supérieur et l'inférieur ont 5 millimètres de diamètre. Ils sont tous bouchés par des caillots. Tous ces orifices résultent du même processus : savoir, le processus d'ostéite raréfiante et de nécrose pour ceux qui sont creusés dans les os, nécrobiose des parties molles pour ceux qui sont formés dans la paroi du sac. Autour de ces derniers, la réaction des tissus tendait, comme c'est la règle, à l'oblitération des pertes de substance.

L'aorte avant l'anévrysme présente des lésions athéromateuses très caractérisées : c'est-à-dire des plaques saillantes d'un centimètre de diamètre, confluentes pour la plupart : deux de ces plaques sont infiltrées de sels calcaires. Entre ces plaques l'aorte a un aspect normal.

Au-dessous de la bronche gauche et par conséquent après la naissance de l'anévrysme, l'aorte est déprimée en doigt de gant ; la phalange du pouce pénètre facilement dans cette dépression, qui présente un centimètre environ de profondeur sur deux centimètres et demi de diamètre transversal et vertical. Au niveau de cette cupule l'aorte est franchement athéromateuse, et le fond de la dépression est occupé par une plaque calcaire d'un centimètre de diamètre environ. C'est là un anévrysme latéral en voie de formation.

L'aorte descendante est normale, sauf quelques petites saillies de 3 millimètres de diamètre, petites plaques athéromateuses.

Les sigmoïdes aortiques sont normales et suffisantes à l'épreuve de l'eau ; il en est de même de la mitrale, de la tricuspide et des sigmoïdes pulmonaires.

Le cœur est petit. Le ventricule gauche forme les 2/3 de la masse ventriculaire.

Le péricarde pariétal ne présente pas de lésions ; on

trouve seulement au niveau de la pointe des végétations dures occupant un espace grand comme une pièce de un franc et indiquant une ancienne péricardite.

Les deux poumons sont emphysémateux.

Les bronches renferment du mucus sanguinolent, mais pas de caillots.

Rate de volume normal et ne présentant pas de traces d'infarctus.

Reins de volume normal; leur tissu examiné sur une surface de section est jaunâtre, mais non ramolli. Le rein droit présente une cicatrice fibreuse d'infarctus.

Observation II

(Cas observé dans le service de M. Tillaux à l'hôpital Lariboisière. V. th. Gassion, Paris, 1873).

Anévrysme sacciforme de la portion transversale de la crosse. — Formation d'une cavité secondaire diffuse située derrière le sternum, et d'une tumeur diffuse dans le tissu cellulaire sous-cutané de la paroi thoracique. Accidents cérébraux. Mort par rupture de la tumeur extérieure.

M. Charlemagne, coutelier, âgé de 54 ans, entre à l'hôpital Lariboisière le 8 mars 1873, pour une tumeur siégant sur le bord droit du sternum, au niveau des deuxième et troisième côtes. Déjà en octobre 1872, il était entré à l'hôpital Saint-Louis, dans le service de M. Tillaux, pour la même cause; mais à cette époque la tumeur n'avait guère que le volume d'une noisette.

C'est un homme grand, fort. — La tumeur qu'il porte et qui a le volume d'un œuf de poule, est molle, indolente, avec des pulsations appréciables à la vue et au toucher, et des mouvements d'expansion indiquent une poche qui se dilate et revient ensuite sur elle-même. La palpation fait

de plus sentir un frémissement vibratoire. A l'auscultation, on perçoit un bruit de souffle intermittent assez doux. Le pouls de la radiale droite est fort, vibrant, un peu en avant sur la gauche, qui est petit, faible, filant. Le malade n'a ni dyspnée, ni dysphagie. Il présente un léger rétrécissement de la pupille droite. M. Tillaux pose comme diagnostic : tumeur anévrysmale de la portion ascendante de la crosse de l'aorte avec perforation de la paroi thoracique.

En comprimant doucement la tumeur, M. Tillaux la réduit complètement et sent l'orifice sternal qui lui a livré passage, quand le malade la figure pâle, les yeux sans expression, comme vitreux, vient d'être pris de paralysie complète des deux côtés. Quelques secondes après, on constata que le bras gauche retombait seul inerte ; mais presque brusquement la scène change, et trois minutes après l'attaque apoplectique il s'établit définitivement une hémiplégie droite complète avec paralysie faciale droite.

Les pupilles, qui auparavant étaient légèrement inégales (la droite plus petite), sont de même dimension, et contractiles.

Au bout de 2 jours, la paralysie a presque complètement disparu, mais l'aphasie persista encore quelques jours.

Le malade les décrit d'une façon pittoresque : « c'est comme un serpent qui se replierait et se tortillerait dans ma grosseur ».

Bientôt, des douleurs pulsatives commencent à se faire sentir dans la tumeur, qui augmente toujours ; la peau qui la recouvre s'amincit ; elle présente une teinte jaunâtre, avec quelques marbrures violacées. Au centre de la tache violacée se forme une saillie conique, où la peau est extrêmement mince. Une hémorrhagie *en nappe* et très abondante ne tarda pas à survenir, qu'on arrêta à l'aide d'amadou et de baudruche collodionnée. Pendant le temps de l'hémorrhagie, et la nuit qui la suivit, le malade a été très agité, face pâle. Le volume de la tumeur continue à augmen-

ter, et le suintement sanguin ne s'arrêtait pas jusqu'à ce qu'il survînt une dernière hémorrhagie très abondante, non en jet proprement dit mais en nappe. Le caillot qui obstruait l'ouverture s'était détaché et la mort est survenue en quelques instants.

Résumé de l'anatomie pathologique de l'anévrysme. — Anévrysme de la portion ascendante de la crosse de l'aorte composé des trois tumeurs distinctes : 1° tumeur aortique sur la crosse ; 2° tumeur intermédiaire ou sous-sternale ; 3° tumeur sus-sternale ou extra-thoracique.

Première partie, tumeur circonférentielle, mais développée surtout aux dépens de la convexité de la crosse se présentant sous la forme d'un estomac, dont la grande courbure serait en haut ; la grosse tutérosité correspondrait à la portion cardiaque de l'aorte ; le pylore serait représenté par la partie extrême de la tumeur, à laquelle fait suite l'aorte descendante. Le tronc brachio-céphalique, considérablement dilaté à son origine, s'implante sur la tumeur. La carotide primitive et la sous-clavière gauches s'insèrent également sur la tumeur sans être dilatées. Les parois de la poche sont épaisses, plus à certains endroits qu'à d'autres ; incrustées de plaques dures ; recouvertes par places de graisse ; adhérentes aux parties environnantes.

Deuxième partie, présentant la forme d'un cône tronqué à base dirigée en avant, est appliquée contre la paroi sterno-costale ; son sommet tronqué correspond au point où il se détache de la tumeur aortique. La longueur de ce prolongement est de 3 c. 1/2 à droite, et de 2 c. 1/4 à gauche — (Le diamètre vertical de sa base est mesurée

par une ligne partant du bord supérieur de la deuxième côte au bord inférieur du cartilage de la troisième ; transversalement, elle est représentée par une ligne partant du milieu du sternum pour aller aboutir à 3 centimètres en dehors de son bord droit, au niveau de la troisième articulation chondro-sternale).

Cette portion de la tumeur, au moment où elle atteint la paroi thoracique, a refoulé graduellement l'artère et les deux veines mammaires internes droites, qui sont restées perméables et qui décrivent une courbe à concavité gauche, embrassant presque la demi-circonférence droite de la base d'implantation de la tumeur.

Troisième partie, tumeur énorme, diffuse, dépourvue des parois propres de l'anévrysme, avec un caillot fibrineux offrant jusqu'à 2 centimètres et demi d'épaisseur. — Perforation de la paroi thoracique par la portion intermédiaire, qui elle-même se termine à la partie antérieure de cette paroi ; la perforation a lésé les articulations des deuxième et troisième côtes droites et échancré le sternum, dans l'étendue qui sépare ces deux articulations.

La disposition réciproque de ces trois tumeurs peut être comparée à la forme d'un sablier, la portion appelée intermédiaire, représentant la partie retrécie du sablier.

Rien de particulier sur les parois de la partie rétrécie, ou sous-sternale, sinon une valvule à l'intérieur, valvule qui paraît due à un plissement de la membrane interne de ce conduit, plus court d'un côté que de l'autre.

Paroi de la tumeur extérieure formée par les muscles pectoraux, le tissu cellulo-adipeux et la peau ; muscles graisse et peau présentant une altération profonde à la

partie la plus saillante de la tumeur, altération qui va en diminuant, à mesure qu'on gagne la périphérie de l'anévrysme.

Lésions plus ou moins graves des articulations chondro-sternales et chondro-costales dans l'étendue occupée par la tumeur extra-cardiaque (2e, 3e, 4e, 5e articulations).

Décollement du caillot de la peau, depuis la partie supérieure de la tumeur, jusqu'à la réunion du 1/5 inférieur avec les 4/5 supérieurs, point où a eu lieu la perforation.

Un demi-verre de sérosité dans le péricarde.

Poumons sains, simplement refoulés.

Cœur volumineux (hypertrophie du ventricule gauche). Valvules fonctionnant bien. Plèvres intactes.

Veine-cave supérieure diminuée de volume, mais allongée : 10 centimètres au lieu de 4 à 6.

Le tronc veineux brachio-céphalique gauche diminue de calibre, adhérent à la tumeur aortique.

Pneumo-gastrique gauche adhèrent à la tumeur. Légère adhérence du nerf récurrent gauche.

Nerf phrénique gauche également adhérent.

Tronc brachio-cephalique donne naissance à une thyroïdienne de Neubauer, laquelle fournit elle-même une petite artériole, qui va se jeter dans les parois de la tumeur.

Observation III

(Hœgerstedt. Un cas rare de l'anévrysme de l'aorte ascendante. *St. Peters. med. Wochenschrist.*, 1889, n. F, VI, 147).

Anévrysme considérable de la portion ascendante de l'aorte, occupant tout le médiastin et s'étendant en haut jusqu'au bord inférieur du cartilage thyroïde. — Tumeur diffuse consécutive volumineuse à gauche du sternum, communiquant avec la poche intérieure par deux orifices, situés l'un dans le premier, l'autre dans le troisième espace intercostal gauche. — Athéronie généralisé chez un alcoolique. — Le cœur n'est pas hypertrophié. — Mort par rupture de la tumeur extérieure.

Vers la fin de l'année 1888, entre à l'hôpital Petro-Pawlowski de Saint-Pétersbourg, dans le service d'Hœgerstedt D. Ipatow, 66 ans.

Anamnestique. — En été 1885, à la suite des désagréments de famille s'adonne à la boisson. Après avoir bu ferme, le patient éprouva subitement, dans la nuit du 27 août, de fortes douleurs au point d'insertion des deuxième et troisième côtes gauches avec le sternum. Dans la même nuit, il se forma dans la région douloureuse, et sans cause extérieure apparente, avec palpitations et asthme, une tumeur du volume d'un œuf de poule, animée de battements intenses avec souffle. La peau recouvrant la tumeur resta normale. A la suite, il survint : dyspnée, toux et deux fois expectoration sanglante.

Le malade constata que la tumeur augmentait à chaque effort de toux.

Après un repos de trois mois et une légère compression continue sur la tumeur, on parvint à faire disparaître celle-ci. Les battements et le bruit de souffle devinrent imperceptibles. On porta le diagnostic d'anévrysme de l'*aorte descendante.*

Depuis, le malade est revenu plusieurs fois à l'hôpital. Durant son séjour du 9 au 29 janvier 1888, on a noté les faits suivants : le côté gauche de la poitrine en avant présente une voussure avec expansion et battements intenses côtes et sternum intacts. La matité s'étend depuis la clavicule et se continue en bas avec la matité précordiale; en dehors, elle est limitée par une ligne verticale passant par le milieu de la clavicule; en dedans, elle n'arrive pas tout à fait jusqu'au bord droit du sternum. La matité cardiaque atteint en bas le sixième cartilage costal, en dehors ne va pas tout à fait jusqu'à la mamelonnaire; à droite elle est limitée par le bord sternal droit. Dans toute l'étendue de la matité, le choc du cœur et le deuxième bruit normal sont très nettement perçus. A l'auscultation on trouve une diminution considérable du murmure vésiculaire au niveau de la matité. La voix est rauque; au laryngoscope, on constate l'immobilité de la corde vocale gauche à l'inspiration et à la phonation aiguë, tandis que la corde vocale droite présente des excursions étendues. Lorsque le malade fait une expiration tant soit peu forcée, il est pris de toux, de dypsnée et accès asthmatique. Le malade se plaint de l'impossibilité à rester dans le décubitus dorsal, ce qui provoque la toux, laquelle détermine l'expansion et le durcissement de la tumeur. Dysphagie avec douleur dans le cou. Œdème des jambes, qui s'est déjà montré l'année dernière et a disparu après quelques semaines, de même que les symptômes d'asystolie. L'existence de la syphilis n'est pas démontrée, quoique le malade prétend l'avoir contractée il y a quarante ans.

État actuel (10 décembre 1888). — Anémie avancée. Les ganglions, superficiels indurés et légèrement tuméfiés. Le tibia à gauche bosselé; vers le milieu de la face antérieure de la jambe gauche on trouve quelques cicatrices. Le malade a souffert d'ulcère à cette région.

Au lieu d'une simple voussure, on trouve actuellement

une tumeur qui s'étend depuis la ligne mammaire et le bord droit du sternum d'une part, depuis le creux sus-sternal au cinquième cartilage castal, de l'autre.

Cette tumeur devient plus saillante au fur et à mesure qu'on se rapproche du sternum, puis diminue brusquement aux limites internes de la tuméfaction.

Sur cette tuméfaction générale sont entées deux proéminences situées l'une au-dessus de l'autre, et occupant la région interne de la tumeur.

La consistance de la tumeur n'est pas partout égale : en dehors elle est ferme et résistante, tandis qu'elle est molle en dedans. Des deux proéminences, la supérieure a le volume d'un œuf de pigeon, l'inférieure celle d'un œuf de poule, toutes les deux présentent une fluctuation manifeste, et leur tension change suivant les différentes phases de la respiration.

Entre les deux proéminences, dont l'inférieure est constamment plus tendue, se trouve un sillon transversal sur lequel on sent nettement par la palpation le reste saillant d'un cartilage costal.

Au niveau de la partie supérieure de la proéminence supérieure et sur le bord inférieur de la proéminence inférieure on sent la même résistance transversale (deuxième et quatrième côtes). Plus des deux tiers de la largeur du sternum sont détruites, et une lame osseuse étroite et flexible qui le représente borde en dedans la base de la tumeur.

Sur la partie externe de la tuméfaction on ne peut pas suivre les côtes à cause de la résistance qu'on éprouve à ce niveau ; la cinquième côte peut être suivie dans tout son parcours, et on reconnaît son extrémité sternale repoussée en avant et douloureuse à la pression. Sauf ce point et un autre situé immédiatement au-dessous de la clavicule nulle part ailleurs la tumeur n'est pas sensible à la pression.

Toute la ceinture osseuse omo-claviculaire du côté gauche paraît notablement élevée, l'angle de l'omoplate de ce côté est tourné en dehors ; scoliose à gauche de la colonne vertébrale.

Creux sus et sous-claviculaires du même côté effacé. L'amplitude de l'excursion thoracique bien moindre à gauche qu'à droite.

Le choc ne peut pas être limité, car toute la région est animée de battements partout synchrones.

Sur toute la tumeur et particulièrement sur les deux proéminences, expansion et augmentation du volume de la tumeur à chaque systole, nulle part on ne sent de frémissement vibratoire. C'est seulement après plusieurs inspirations forcées et en soutenant la hauteur de l'inspiration que la tumeur devient notablement plus tendue ; la respiration ordinaire n'ayant pas d'influence sur la tension de la tumeur. Les effets de toux provoquent également cette tension.

L'ensemble des artères périphériques sont flexieuses et dures. Les veines, particulièrement aux extrémités inférieures, également flexieuses et ectasiées. La tension artérielle est exagérée. Nulle part, on ne constate un défaut de synchronisme, c'est-à-dire que les pulsations sont synchrones dans les deux radiales et les deux fémorales, de même que dans la fémorale et la carotide, par exemple, du même côté où dans le sens croisé (1).

Dans la station debout le premier bruit du cœur est indistinct.

A la base l'appendice xyphoïde se trouve à son maximum d'intensité un souffle doux, qu'on entend également

1. Il s'agit évidemment ici d'une exploration digitale, car autrement l'auteur eût pu constater seulement une diminution dans le retard normal du pouls, due à l'artério-sclérose généralisée, ainsi que l'a fait M. François Franck.

le long du bord droit du sternum, mais moins distinctement. Sur toute la surface de la tumeur, on entend le deuxième bruit valvulaire diastolique clair et très intense avec maximum d'intensité, à droite du sternum au niveau des premiers et deuxième espaces intercostaux. En arrière de chaque côté de la colonne vertébrale, jusqu'à la dixième côte, on entend le même claquement diastolique, mais moins intense.

A la percussion, on note en arrière une légère augmentation de sonorité. A l'auscultation, en arrière et en bas des deux côtés, respiration forte (puérile) et quelques râles de catarrhe bronchique. Le lobe supérieur du poumon gauche ne révèle aucune trace de bruit respiratoire.

Voix voilée. Au laryngoscope, on constate l'immobilité de la corde vocale gauche ; cependant, il n'y a pas *état cadavérique*, car la corde vocale ne paraît pas rapprochée de la ligne médiane, et en faisant émettre des sons élevés on perçoit encore une légère mobilité de cette corde gauche.

Urine claire. D. 1010 sans albumine.

Appétit satisfaisant.

12 décembre. — La tumeur augmente de volume et de tension, sans cause apparente. Sur le centre de la proéminence supérieure, il s'est formé un petit furoncle.

La palpation de la tumeur à sa partie supérieure est très douloureuse. Le malade se plaint de douleurs irradiées.

20 décembre. — Augmentation de la tension dans toute la tumeur, amincissement de plus en plus grand de la peau. Le bruit de souffle est plus net au foyer d'auscultation de l'orifice aortique qu'à celui de la tricuspide ; ces deux souffles présentent d'ailleurs les mêmes caractères.

10 janvier. — Par un effort de toux, rupture de la proéminence inférieure, et issue de 300 cent. cube d'un liquide purulent mélangé de sang. Un pansement légèrement compressif arrêta cet écoulement.

19 janvier. — A la suite d'un brusque changement de position, survint une hémorrhagie en flot à travers les pièces du pansement. Pouls 120, petit ; tension artérielle faible, température du soir 39°,5.

22 janvier. — Le sang a continué à suinter, température 36°,6, pouls très petit, irrégulier. Urine 500, obnubilation des sens, mort.

Autopsie. — Faite par le Dr Jalan de la Croix.

Cadavre notablement amaigri.

Peau et sclérotique d'une teinte subictérique. Trace d'œdème sur les extrémités inférieures. Pas d'esquare au sacrum. Pas de liquide dans la cavité péritonéale.

On enlève le sternum avec l'ensemble des organes de la cavité thoracique, le foie et la rate. Pas de liquide dans les cavités pleurales. Les deux poumons présentent des adhérences.

Après avoir très soigneusement détaché le sternum, on constate dans le médiastin antérieur, par conséquent entre le sternum et le péricarde, la présence d'un sac anévrysmal, dont la hauteur mesure 27, la largeur 13 en haut et 9 en bas et la profondeur 7 centimètres. Son extrémité supérieure atteint en haut le bord inférieur du cartilage thyroïde, l'inférieure s'étend jusqu'à l'appendice xyphoïde. Ce sac présente une configuration analogue à celle du cœur, il est rempli de caillots durs, stratifiés, et communique avec l'aorte ascendante par une ouverture ronde de 4 centimètres de diamètre. Cette ouverture occupe la portion antérieure de la circonférence du vaisseau ; son bord inférieur se trouve à 4 cent. 1/2 au-dessus de valvules aortiques, tandis que son bord supérieur est distant de 2 centimètres du sommet de la crosse. L'anévrysme a détruit la plus grande partie de la moitié supérieure du sternum et l'extrémité interne des quatre côtes supérieures gauches. Sur le premier espace intercostal gauche, se trouve une ouverture par laquelle le sac anévrysmal communique avec la proéminence supé-

rieure qui existait durant le vivant du malade à la partie supérieure de la poitrine. Cette tuméfaction présente maintenant la grosseur du poing. La proéminence inférieure communique avec le même sac anévrysmal par l'intermédiaire d'un orifice situé dans le troisième espace intercostal.

Le cœur, refoulé en arrière et à gauche, est légèrement adhérent avec le péricarde ; il n'est pas hypertrophié ; cependant, il existe une hypertrophie de l'oreillette droite qui est aussi légèrement dilatée. Le myocarde est pâle, brun grisâtre. Endocarde et valvules normaux, le nodule d'Aranzi de la valve aortique moyenne présente de légers dépôts de fibrine récente.

Lésions athéromateuses considérables dans toute l'aorte avec de nombreux dépôts calcaires et ulcérations.

La circonférence de l'aorte au niveau de ses valves mesure 8 centimètres, au niveau du bord inférieur de l'ouverture 9 cent. 1/2, au delà de la crosse 7 centimètres.

Les poumons œdémateux et légèrement emphysémateux présentent des lésions de catarrhe récent. Le bord antérieur du lobe gauche atélectasié. La muqueuse bronchique injectée.

Rate augmentée de volume ; son tissu brun rougeâtre se déchire facilement.

Le foie présente les caractères de foie muscade ; sa capsule offre des plis nombreux à sa surface.

Les reins présentent leur dimension normale ; la capsule se laisse facilement séparer ; à leur surface, on remarque quelques dépressions, dont l'une appartenant au rein gauche, provient manifestement d'un ancien infarctus.

Diagnostic anatomique. — Anévrysme de l'aorte ascendante. Artério-sclérose au maximum. Néphrite chronique parenchymateuse double.

Infarctus dans le rein gauche.

Observation IV

(Prise à l'hôpital Saint-Louis, service du Dr Hallopeau, par Louis Wickham, V. *Bull. Soc. anat.*, Paris, 1889).

Anévrysme de l'angle antéro-supérieur de la crosse de l'aorte. — Large perforation sternale. — Ouverture de l'anévrysme dans le tissu cellulaire anté-sternal. — Anévrysme secondaire circonscrit. - Perforation cutanée.

La nommée Rossignol, âgée de 39 ans, blanchisseuse, entre le 22 octobre 1888, à l'hôpital Saint-Louis, salle Lugol, service du Dr Hallopeau.

Antécédents héréditaires. — Rien à signaler.

Antécedents personnels. — Rien de particulier à signaler jusque vers le mois d'octobre 1887; sauf de très fréquentes épistaxis depuis sept à huit ans.

Pas d'alcoolisme. Pas de syphilis. Pas de rhumatisme. Depuis le mois d'octobre 1887, sans pouvoir préciser, la malade se plaint d'avoir eu toute une série de troubles vagues, dans lesquels on peut reconnaître quelques signes de compression, mais bien peu marqués, il est vrai, et n'ayant jamais conduit la malade à se faire examiner. C'est il y a huit mois, après un effort de toux, mais sans signaler de douleur spéciale, que la malade aurait vu apparaître brusquement, au-devant de la partie supérieure du sternum, une tumeur de petites dimensions.

Ce fait doit correspondre, comme nous le verrons, à l'ouverture de l'anévrysme après perforation sternale, dans le tissu cellulaire sous-cutané. Mais alors il est vraiment remarquable de considérer avec quels caractères insidieux ces lésions ont évolué, l'anévrysme d'abord ; puis le travail de perforation sternale.

Après s'être maintenue dans un *statu quo* relatif pendant assez longtemps, ce n'est que vers septembre 1888 que

la tumeur se serait rapidement accrue, pour atteindre l'énorme dimension que l'on constate à ce jour.

Des signes de gêne, de suffocation, de dysphagie, récemment apparus et rapidement développés, ont enfin conduit la malade à l'hôpital.

Etat actuel. — La tumeur développée au-devant du sternum est énorme. Siégeant au niveau des deux premières pièces sternales, elle offre les dimensions d'une tête de fœtus. Saillante de 15 centimètres environ, elle présente une base de même mesure. Son sommet proéminent lui donne un aspect piriforme. Cette partie de la tumeur semble recouverte d'une peau plus mince, comme minée en dessous par un travail d'usure.

Les signes physiques sont loin de répondre à l'attente. On constate à peine quelques bruits anévrysmaux. Ces caractères presque négatifs seront expliqués par l'étude anatomique. La poche étant en effet comblée de caillots, l'oreille appuyée sur la tumeur se trouve fort loin du siége des bruits.

Il existe bien à la palpation un centre de battements particuliers ; mais il est obscur, peu net. On perçoit bien aussi, mais de la même manière, une expansion légère, un peu après la systole cardiaque.

L'auscultation donne un premier bruit, un peu soufflant, sourd, prolongé, presque un roulement ; un second bruit s'entend, mieux détaché, analogue à un claquement.

Le cœur paraît hypertrophié, la pointe bat très en dehors du mamelon.

Ce n'est là, nous le verrons, qu'une apparence ; il n'est pas hypertrophié, mais seulement déplacé, déjeté en dehors.

Le contrôle des artères périphériques indique que l'anévrysme siége plutôt au-devant de la naissance des gros troncs artériels du cou. Ce qui d'ailleurs est exact. Les temporales, carotides, radiales, crurales, ont le rythme

égal. Comparées au cœur, elles battent sensiblement en retard. Mais les pulsations sont partout assez faibles ; particulièrement celles de la carotide gauche et de la radiale droite.

Pendant les trois derniers mois, il n'est rien survenu de particulier, comme signe local, si ce n'est l'accroissement progressif de la tumeur. Sa tension toujours plus grande, le travail de perforation cutanée, constant au niveau de son sommet, ou la peau de plus en plus amincie, devient violette, puis noirâtre. Mais les signes généraux se sont accumulés. La dysphagie a pris de telles proportions que la malade ne peut plus s'alimenter.

La suffocation est extrême, et détermine une forte cyanose de la face. On constate aussi un abondant réseau veineux antésternal.

On s'attend à chaque instant à la rupture de l'anévrysme. Elle a lieu enfin le 18 janvier 1889, au matin. Un flot de sang s'échappe en jet et la mort survint en 2 ou 3 minutes.

L'autopsie est faite de façon à englober toute la tumeur anté et rétro-sternale.

Les poumons ne présentent rien de particulier, si ce n'est un peu de congestion pulmonaire du côté gauche.

Le cœur, non hypertrophié comme on l'a cru à l'examen clinique, est seulement déjeté du côté gauche.

La pièce, dégagée des poumons, comprend : 1° le sternum avec la 1/2 interne des clavicules et des côtes ; 2° la tumeur anté-sternale ; 3° la tumeur rétro-sternale avec l'aorte, le cœur, l'œsophage, la trachée, les bronches et les principaux vaisseaux et nerfs du voisinage.

Une première section faite dans le sens supéro-inférieur de la tumeur sous-cutanée, passant par sa partie médiane au centre de l'orifice par où l'anévrysme s'est rompu, montre, immédiatement au-dessous de la peau doublée d'une mine couche de tissu cellulaire, une masse de caillots,

durs, résistants et blanchâtres à la périphérie; noirs et mous dans la profondeur.

Les caillots enlevés et pesés, donnent un poids de 750 grammes (cette masse de caillots explique l'impossibilité où l'on se trouvait d'entendre nettement des bruits anévrysmaux), on constate une vaste poche, au fond de laquelle le sternum érodé est percé d'un large trou : on devine au-dessus un anévrysme de l'aorte. Mais prenons la pièce par l'autre bout et ouvrons le cœur.

Aucun épaississement des parois, apparence absolument normale. Les orifices successivement ouverts ne montrent pas de lésion d'insuffisance ou de rétrécissement. Pas d'athérome. Mais immédiatement au-dessus de la valvule sigmoïde aortique, commencent des lésions d'athérome très prononcées. Les parois de l'aorte dans la partie naissante de la crosse sont épaisses, dures. Leur surface interne est irrégulière et mamelonnée de plaques jaunâtres d'athérome.

Dès la partie moyenne de la branche montante, on voit l'aorte se développer, et en poursuivant la section on tombe dans une poche colossale que l'on voit communiquer aisément avec la première poche décrite, à travers le sternum.

En ne quittant pas la paroi postérieure de la surface intérieure de la crosse, on voit bientôt la paroi antérieure qui s'était éloignée en une vaste dilatation se rapprocher au niveau du passage au-dessus de la bronche gauche; à ce niveau l'aorte devient reconnaissable, bien que toujours un peu dilatée, et couverte de nombreuses plaques athéromateuses.

Il est un fait des plus importants qu'il nous faut bien noter, car il explique les signes cliniques, ou mieux l'absence de ces signes cliniques si fréquents, qui indiquent habituellement la compression des organes du médiastin.

L'évolution de cet anévrysme s'est effectuée en effet d'une

façon extrêmement insidieuse et ce n'est que dans les derniers mois alors que la tumeur proéminait de 15 centimètres au-devant du sternum, que sont apparus des signes, violents alors, de suffocation et de dysphagie.

L'étude des rapports de la face postérieure de la tumeur permet d'expliquer ces faits. On ne constate vers la trachée, la bronche gauche, l'œsophage, aucune diminution de volume; ces organes sont absolument normaux. Bien entendu, les récurrents et les pneumogastriques ont dû être fort peu intéressés.

L'anévrysme a porté tous ses efforts en avant, aux dépens de la paroi antérieure de l'aorte, et siége, en le dépassant de quelques centimètres en bas et en avant, à l'angle antéro-supérieur de la crosse aortique. Les parties latérales ont été peu atteintes et c'est là la raison de l'intégrité presque absolue de l'orifice aortique des grosses artères du cou.

Revenons à l'anévrysme. Considéré dans son ensemble il est en forme de bissac, dont l'étranglement médian serait représenté par l'orifice sternal. Celui-ci, de circonférence à peu près régulière, mesure de 6 à 8 centimètres de diamètre. Il se trouve à la place de la première pièce sternale, empiétant largement sur la seconde.

Les surfaces internes des clavicules, bien que mobiles vers leur articulation interne, adhèrent encore à un point de substance cartilagineuse, débris supérieurs de la première pièce sternale.

L'extrémité interne des première, deuxième et troisième côtes est détruite et se termine dans la cavité par des surfaces érodées, rugueuses. Les quatrièmes côtes sont en dessous de la perforation sternale et en dehors de la cavité anévrysmale. Ce sont les deuxièmes côtes quiont le plus souffert. Au niveau de leurs extrémités interneson voit de nombreuses esquilles mobiles.

La poche sous-sternale, nettement formée par une dilatation aortique, ne contenait pas de caillots à l'autopsie.

Sa surface interne, analogue à celle de l'aorte, est criblée de plaques athéromateuses, les unes saillantes, dures, jaunâtres; les autres en voie de désorganisation. Au niveau de ces dernières le moindre grattage enlève des tissus mous, mortifiés, et laisse voir une dépression souvent profonde, diminuant d'autant à ce niveau la paroi anévrysmale.

Les dimensions de cette poche sont à peu près dans tous les sens de 10 à 12 centimètres.

Tandis que la poche antérieure donne les mesures suivantes : sens antéro-postérieur, 14 centimètres ; sens transversal, 16 centimètres; sens supéro-inférieur, 12 centimètres.

En passant, au niveau de la perforation sternale, dans cette poche antérieure, on trouve que sa surface interne a un aspect bien différent. Ce n'est plus là l'aspect de surface interne de grosse artère. La coloration brunâtre, la plus grande mollesse des parois donnent une apparence tout autre et la transition en est brusque à l'orifice sternal. Des coupes histologiques des parois de cette poche secondaire ne montrent rien qui puisse permettre d'affirmer la présence d'une tunique artérielle. On ne constate que du tissu conjonctif très dense. Selon toute vraisemblance, l'anévrysme s'est donc rompu dans le tissu conjonctif antisternal, et il s'est produit une poche anévrysmale circonscrite secondaire.

En résumé, on peut expliquer de la façon suivante l'enchaînement des faits :

1° Athérome de l'aorte.

2° Dilatation anévrysmale au niveau de l'angle supéro-antérieur de la crosse.

3° Développement en avant. Indifférence de la paroi postérieure de l'aorte et intégrité des organes voisins, d'où : évolution clinique insidieuse.

4° Perforation du sternum.

5° Rupture de l'anévrysme dans le tissu cellulaire antésternal.

6° Développement d'une poche anévrysmale secondaire circonscrite au-devant du sternum.

7° Travail de raréfaction progressif du tissu cellulaire sous-cutané et de la peau. Amincissement extrême au point le plus saillant de la tumeur.

8° Enfin, perforation de la peau et rupture définitive de l'anévrysme.

M. Cornil fait remarquer que le sang de la poche antérieure était directement en rapport avec les muscles du thorax.

Observation V

(Weinlechner, *Aertztl Aer. d. KK. allg. Krankheit zu Wien.*, 1888 218).

Anévrysme de l'aorte ascendante, ayant détruit plusieurs côtés et le sternum. Un deuxième anévrysme de la portion transversale de la crosse aortique avec destruction des deux corps vertébraux. Rupture du premier et formation d'une tumeur anévrysmale secondaire sous la peau de la partie antérieure de la poitrine et du creux de l'aisselle. Mort par anémie.

A. Danitza, âgée de 65 ans, fut reçue le 8 septembre 1886. La patiente s'est toujours bien portée jusqu'il y a 5 ans, l'époque à laquelle elle eut une fluxion de poitrine.

Son affection actuelle date depuis un an : elle s'aperçut d'un petit nodule au point où elle sentait des douleurs, c'est-à-dire sur la partie antérieure gauche de la poitrine et à la hauteur de la cinquième côte sur les bords gauches du sternum. Ce nodule s'est accru lentement jusqu'à pren-

dre le volume d'un poing d'adulte. Le Dr Glaser qui vit le malade constata à la région indiquée une voussure animée de battements et douloureuse à la pression.

Il y a 8 jours, lorsque nous vîmes la malade, elle avait une tumeur pulsatile et fluctuante située à gauche du sternum qui à première vue s'imposait pour un anévrysme de l'aorte. Nous eûmes cependant un moment de doute en présence de l'assertion de la malade qu'un médecin en aurait extrait du pus par une ponction exploratrice. Sur ces entrefaites, la tumeur prit un volume trois fois plus considérable, et cela subitement au sortir d'un bain.

État actuel. — La région, comprise entre le bord du sternum et la paroi antérieure du creux de l'aisselle gauche d'une part, entre la clavicule et la huitième côte gauche, de l'autre, est fortement saillante. La tumeur est tendue, lisse, bosselée et s'étend régulièrement dans toutes les directions ; elle a la configuration d'un oval irrégulier, dont le grand diamètre joint l'appendice xyphoïde et le creux axillaire gauche. A la partie interne et inférieure de la tumeur, la peau présente une coloration brune et là elle est très fortement adhérente. L'attouchement le plus léger est douloureux au niveau de la tumeur ; à ce niveau, et particulièrement sur la région précordiale, se trouvent de nombreuses taches bleuâtres, ecchymotiques.

On entend les bruits du cœur très distinctement sur la région tuméfiée, ceux-ci sont le plus intenses près du sternum.

A l'auscultation à droite et en avant rien d'anormal ; en arrière et en haut expiration prolongée, en bas quelques ronchus.

A gauche et en arrière on entend nettement le bruit du cœur.

La ponction exploratrice donne du sang pur.

Œdème du membre supérieur gauche.

Le pouls radial gauche est à peine perceptible. Dans

l'espace de deux jours la tumeur s'accrut considérablement, de telle sorte que la tumeur s'étendait jusqu'à l'extrémité supérieure de l'humérus au moment de l'issue finale survenue par le progrès de l'anémie, le 11 septembre 1886.

Autopsie. — Le cadavre est pâle; lividité cadavérique peu développée.

Sur le côté gauche de la paroi thoracique antérieure, on constate la présence d'une tumeur du volume d'une tête d'adulte à trois bosselures assez grosses; à sa circonférence la peau est rouge, en partie livide. La tumeur, surtout latéralement, est molle et souple. Le sein gauche est distendu par la tumeur de telle façon qu'on n'en reconnaît ni la forme ni l'étendue. Le tissu cellulaire sous-cutané de la paroi thoracique et du tiers supérieur de la paroi abdominale contient du sang épanché.

A l'ouverture du thorax, on constate une dilatation de l'aorte immédiatement au-dessus des valvules sigmoïdes, dilatation pouvant loger un poing. La crosse de l'aorte est environ 5 à 6 fois plus considérable qu'à l'état normal.

Sur la face antérieure de l'aorte ascendante se trouve une ouverture ronde, à bord tranchant de la moitié d'un thaler. Cette ouverture donne accès à un sac gros comme deux poings qui communique avec la tumeur extérieure. Le sac a détruit les cartilages costaux et la partie antérieure des troisième, quatrième et cinquième côtes, ainsi qu'une grande partie du sternum. Le sac présente une paroi peu épaisse; formée presque en entier par les tuniques artérielles.

Dans son intérieur, on trouve des caillots durs, stratifiés, adhérents.

A la partie externe et inférieure, au niveau de la cinquième côte, existe une fente longue d'un centimètre à bord déchiqueté et infiltré de sang.

Par cette fissure on accède dans une cavité grosse com-

me une tête d'adulte en grande partie développée dans le tissu cellulaire sous-cutané, et remplie de nombreux caillots sanguins rouges bruns, mous. Le tissu cellulaire et les muscles voisins du thorax et de l'épaule sont infiltrées de sang.

Sur la partie postérieure et droite de la crosse de l'aorte se trouve un autre anévrysme dont la paroi postérieure est limitée par les deuxième et troisième corps vertébraux en partie détruits. Dans son intérieur il existe des caillots durs et stratifiés. Des dilatations plus petites, grosses comme une noisette, se trouvent le long de l'aorte descendante. A partir de la sixième vertèbre dorsale l'aorte présente son calibre normal. La tunique interne de l'aorte est partout considérablement épaissie et parsemée de plaques jaunes pâles.

Le cœur est flasque et graisseux ; les valvules sont normales. Les poumons, ainsi que les viscères de la cavité abdominale, sont très anémiés.

Observation VI

Corvisart. *Traité des maladies du cœur*, 1806, Obs. 537.

Anévrysme de l'aorte partagé en trois loges distinctes : la première, formant la tumeur extérieure au-devant du sternum ; la deuxième, rétro-sternale communique d'une part avec la première par une ouverture à travers le sternum ; de l'autre, avec l'aorte, par un orifice circulaire ; enfin, la troisième loge est représentée par la dilatation aortique. — Crachement de sang. — Compression de la trachée. — Mort dans un accès de suffocation.

Un sellier, âgé de 38 ans, ayant été pendant un certain temps très incommodé par des maux d'estomac, accompagnés d'envie de vomir, se procura, au moyen d'une simple boisson mucilagineuse, de nombreux et fatigants vomissements, qui le soulagèrent les premières fois assez

sensiblement, pour qu'il revînt à trois ou quatre reprises à l'emploi du même moyen, dont il obtint toujours un égal succès. Un an après l'époque de cette espèce de traitement, il fut attaqué d'un rhume opiniâtre dont il abandonna la guérison à la nature ; mais bientôt après, il lui survint, à la partie gauche latérale du sternum, une tumeur dont le volume paraissait déjà considérable. L'époque d'apparition de cette tumeur fut marquée par une gêne très grande dans la respiration, par l'impossibilité dans laquelle il se trouvait de marcher vite sans être à l'instant menacé de suffocation. Sans doute alors la tumeur fut méconnue par le médecin qu'il consulta, puisqu'après lui avoir pratiqué plusieurs saignées, on lui appliqua un vésicatoire sur la concavité même de la tumeur.

Après six mois environ de repos, la tumeur ayant tout à fait disparu, il se trouva à l'état de reprendre ses travaux accoutumés, ne ressentant plus que quelques palpitations éloignées.

Huit mois après cette guérison apparente, et quatorze après l'apparition de la tumeur, cet homme faisant de violents efforts pour soulever les soupentes d'une voiture, l'instrument dont il s'est servi s'étant tout à coup rompu, il alla tomber à 10 pas du lieu où il se trouvait. A l'instant même la tumeur reparut. Sa grosseur extérieure était alors égale à celle d'un œuf de poule. Elle augmenta tellement pendant les premiers jours, qu'il jugea nécessaire d'entrer à l'hôpital de clinique interne, pour y chercher des secours qui lui furent administrés avec quelques succès, puisqu'il en sortit assez peu de temps après. Mais il y rentra à diverses reprises, parce qu'au soulagement d'assez courte durée qu'on lui procurait, succédait bientôt une rechute toujours plus dangereuse que les premières.

Deux ans enfin après la naissance de cette affection, le malade ayant fait un nouvel effort, et la tumeur ayant acquis en peu de temps le volume de la tête d'un enfant, il se rendit

pour la dernière fois, à l'hôpital de clinique, ayant alors la respiration extrêmement gênée et siflante, ne pouvant se livrer à aucun exercice ; il était tourmenté par une toux *férine* si violente qu'à chaque instant on avait lieu de craindre la rupture de la tumeur.

Les battements isochrones aux pulsations des artères, qu'on sentait facilement en touchant la tumeur lors de ses premiers séjours à l'hôpital, étaient devenus très obscurs. L'extérieur de la tumeur était bosselée, sans que la peau fût changée de couleur. Le malade ne pouvait se coucher sur le dos sans exaspérer tous les symptômes. Son état pendant les premiers jours de cette quatrième entrée sembla s'améliorer un peu, il jouit même pendant un mois d'une santé en apparence assez bonne ; mais ensuite la figure se décomposa tout à coup, la respiration devint sifflante et impossible dans toute autre situation que sur son séant ; l'anxiété était inexprimable ; l'expectoration sanguinolente ; le pouls très développé ; une couleur violette foncée se répandit sur le visage ; l'appétit se perdit tout à fait ; une saignée ne procura aucun soulagement. Enfin le malade passa en deux jours d'un état dont il croyait pouvoir se louer, à celui de suffocation qui termina sa vie.

Autopsie. — Quand je procédai à l'examen du cadavre, la figure était pâle, les lèvres et les ailes du nez violettes, les veines jugulaires saillantes. La tumeur présentait à sa base un cercle de 4 pouces de diamètre ; elle faisait une saillie des deux pouces au-devant du sternum. La peau qui le reconvrait avait conservé sa couleur naturelle, à quelques veines près qu'on y voyait dessinées. Les parties cartilagineuses et osseuses environnantes avaient beaucoup de mobilité. Les jambes étaient légèrement infiltrées.

Les cartilages des côtes ayant été incisés, et le sternum rendu mobile, on voyait intérieurement et derrière cet os une tumeur beaucoup plus volumineuse que l'externe. Cette tumeur interne, adhérente par son côté antérieur à la face

postérieure du sternum, comprimait par son côté postérieur la trachée-artère vers sa division, et même le commencement des bronches; ces divers conduits, aplatis, avaient à peine un diamètre antéro-postérieur de six lignes d'étendue, tandis que le transversal paraissait au moins double. Le tissu cellulaire, qui unissait la trachée à la tumeur, était serré, de couleur violette, et comme altéré. Aux parties latérales de la tumeur anévrysmale, étaient appliqués et unis les bords antérieurs des deux poumons. Une portion de cette tumeur était renfermée dans le péricarde, auquel elle était très adhérente.

Les parois antérieures de la tumeur externe étant incisées, on vit qu'elle avait environ trois lignes d'épaisseur. Immédiatement au-dessous de ces mêmes parois se trouvait une masse de substance fibreuse, rouge à l'extérieur, grisâtre du côté interne, disposée par couche, et épaisse de deux pouces. Entre ces caillots et une couche de matière semblable appliquée aux parois latérales, se trouvait un peu de sang liquide.

La poche anévrysmale étant vidée, on apercevait une première cavité au fond de laquelle était une ouverture circulaire à bords lisses, et du diamètre de deux pouces et demi; cette tumeur communiquait avec une autre dilatation anévrysmale, bien plus considérable, formée par les parois aortiques elles-mêmes ; *de sorte que l'anévrysme antérieur semblait avoir été formé par rupture, tandis que le plus interne était une dilatation vraie de toute la crosse de l'aorte.* La surface intérieure de ces dilatations était rugueuse et inégale, dure et comme écailleuse.

Au delà de la dilatation, l'aorte descendante ne présentait, dans sa portion supérieure, d'autre altération que quelques taches noirâtres qui semblaient n'appartenir qu'à la membrane interne seulement. On voyait, à la partie moyenne, antérieure et gauche de cette même artère, une petite poche anévrysmale du volume d'une grosse châtai-

gne, qui communiquait avec la cavité de l'aorte par une ouverture circulaire qui occupait toute la base de la tumeur. Les artères qui forment l'aorte ascendante n'étaient point dilatées.

Par la description que je viens de donner de la poche anevrysmale, on voit qu'elle était partagée en trois loges très distinctes. La première formait l'intérieur de la tumeur proéminente au-devant du sternum. Cette loge était séparée de la seconde par les bords saillants du sternum, qui avaient été détruits en partie, ainsi que les cartilages des côtes. Les unes et les autres de ces parties dures ne présentaient aucune trace de carie, mais elles avaient été usées, et étaient partout recouvertes d'une sorte de membrane interne qui avait une épaisseur assez grande. La seconde loge s'étendait de la face postérieure du sternum à l'ouverture circulaire, qui s'observait, comme je l'ai déjà dit, sur les parois même de l'aorte. Enfin, la troisième était formée par la cavité du tube aortique dilaté.

Le péricarde était adhérent sur tous les points de la surface du cœur, mais ces adhérences étaient ici plus lâches, là plus serrées. Ce dernier organe avait acquis beaucoup de volume. Du reste, les cavités et les valvules des divers orifices étaient dans l'état à peu près naturel.

Les poumons étaient sains, un peu gorgés de sang. On apercevait une certaine quantité d'eau dans les cavités de la plèvre.

Les viscères du bas-ventre étaient en bon état. Le foie avait acquis un peu plus de volume, et quand on l'incisait, il en sortait beaucoup de sang noir

Observation VII.

(Moore et Murchison. — *The Lancet*, 1864. Tome I, p. 383).

Anévrysme de l'aorte ascendante avec tumeur diffuse à gauche du sternum. Premier cas traité par la filipuncture. Mort due à l'infection purulente.

Daniel D... entrait le 10 novembre 1863 dans le service de Murchison.

Il y a huit ans que le malade à commencé a souffrir de palpitations et de dyspnée. Au bout de quelques mois il eut une hémoptisie qui a reparu plusieurs mois depuis. En novembre 1862 il a remarqué pour la première fois une tumeur pulsatile sur la partie antérieure de la cage thoracique, à gauche du sternum. Cette tumeur s'est accrue rapidement et le malade a eu depuis plusieurs attaques d'angine de poitrine.

Au moment de l'examen, cette tumeur est située entre la clavicule gauche et le bord du sternum. Elle mesure une circonférence de dix pouces à sa base et fait une saillie de deux pouces. Elle est généralement arrondie, tout en pointant un peu à la partie supérieure. Dans toute l'étendue de la tumeur on constate une pulsation qui correspond à chaque battement cardiaque. Pas de souffle à son niveau. A droite de la tumeur, zône de matité mesurant deux pouces transversalement sur trois de haut en bas. Pointe du cœur battant dans le cinquième espace intercostal. Les deux bruits cardiaques sont normaux. Les deux pouls radiaux n'offrent pas d'inégalité, la voix est normale. Un peu de submatité, râles bronchiques disséminés dans le poumon gauche. Respiration normale à droite. Rien du côté de l'appareil digestif, pas de dysphagie.

Pupilles égales. Pas d'albumine dans les urines.

Dans l'intervalle qui s'écoula depuis l'entrée du malade à l'hôpital jusqu'au commencement de janvier, le volume de la tumeur continua à s'accroître, si bien que le 7 janvier 1864 elle mesurait 16 pouces 3/4 à sa base et faisait une saillie de 2 pouces 3/4. En même temps, sa tendance à poindre du côté de la partie supérieure s'accentuait, tandis que l'épaisseur des téguments à son niveau dominait et que la couleur de la peau prenait une teinte violacée. La tumeur était le siége de douleurs lancinantes, et était extrêmement sensible. Les modifications furent plus marquées dans les derniers jours de décembre et au commencement de janvier.

Au commencement de janvier, la rupture de l'anévrysme à travers les téguments paraissait devoir se produire dans un délai rapproché. On procéda à l'opération le 7, en introduisant dans le sac 27 yards de fil de fer (24 mètres 1/2). L'opération qui dura une heure, n'amena pas d'accidents sérieux; à peine une demi-once de sang fut perdue. Les premières vingt heures furent bonnes, et l'état local s'améliora sensiblement. Mais dès le lendemain matin surgirent des accidents redoutables : frissons répétés, pouls fréquent (144), soif vive, grande agitation, douleurs vives à la racine du cou et au niveau de la tumeur. La circonférence de la tumeur mesure, le 12 janvier, 3 pouces 1/2 de plus qu'avant l'opération. Le malade meurt le cinquième jour après l'opération.

Autopsie. — Pratiquée peu d'heures après la mort.

Les parois de la tumeur externe sont constituées par la peau et les fibres du muscle pectoral infiltré de sérum. La peau recouvrant la tumenr a une teinte livide ; l'intérieur de la tumeur est rempli par des caillots fibrineux, enveloppant les boucles du fil métallique et adhérents à la paroi. Au centre il existe un peu de sang noir fluide.

L'intérieur de la poche externe n'était nulle part en con-

hexion avec des prolongements des tuniques artérielles ; il communiquait avec le sac anévrysmal lui-même par deux larges ouvertures dans les premier et second espaces intercoscaux gauches. La côte intermédiaire était érodée et à un endroit presque complétement coupée.

La tumeur anévrysmale située dans le thorax avait à peu près le volume d'un poing d'adulte ; elle siégeait directement derrière le sternum en rapport avec le lobe supérieur du poumon gauche en haut, et l'oreillette droite à la partie inférieure. Elle était en partie comblée par un caillot fibrineux se continuant avec celui de la tumeur externe.

Elle communiquait avec l'aorte ascendante par une ouverture ayant le diamètre d'une pièce de six francs environ. A travers cette ouverture, le caillot de l'anévrysme gagnait le cœur d'une part et la crosse de l'aorte de l'autre.

La plus grande part de ce caillot s'était évidemment formée *post mortem*, mais la portion située au niveau de l'ouverture était blanche et stratifiée. Athérome considérable des tuniques de l'aorte.

Huit once de liquide louche dans le péricarde, dont les surfaces opposées étaient unies par des exsudats fibrineux récents.

La partie supérieure du péricarde pariétal présentait une plaque décolorée, et à ce niveau la cavité péricardique n'était séparée de celle de l'anévrysme que par une très faible épaisseur de tissus. A cet endroit, le caillot de l'anévrysme était adhérent.

Cœur hypertrophié. Myocarde, appareil valvulaire et artères coronaires sains.

Adhérences très solides du poumon gauche. Poumon droit sain.

Les deux reins contenaient un nombre considérable de petits abcès allant jusqu'au volume d'un petit pois.

Foie gros, graisseux.

Observation VIII

(Scrötter. *Deutsches Arch.*, 1884, p. 146, et Obs. VI de Charmeil, *Rev. de méd.*, Paris, 1887, VII, 899-918).

Anévrysme diffus consécutif formé sous le muscle pectoral droit. Introduction de fils de Florence dans la poche. Mort neuf jours après la deuxième intervention avec les symptômes d'œdème pulmonaire.

Le malade, âgé de 44 ans, jouissait d'une bonne santé jusqu'au mois de novembre 1881. A cette époque, douleur de la région scapulaire droite, s'irradiant dans le bras droit, qui l'empêchait de remplir sa profession de batelier. On s'aperçut bientôt d'une tumeur pulsatile au niveau de la seconde côte droite. Cette tumeur ne tarda pas de s'accroître, malgré les injections d'ergot de seigle qu'on pratiquait à son niveau.

Le 9 novembre 1883. — On pratiqua une première fois l'opération de filipuncture (fil de Florence). A ce moment, la tumeur proéminait de 5 centimètres environ au-dessus du niveau de la paroi thoracique antérieure droite. La tumeur s'étendait du bord inférieur de la clavicule droite jusqu'au bord inférieur de la quatrième côte, et du bord droit du sternum jusqu'à 2 centimètres au moins en dehors de la ligne mamelonnaire. Elle a une dimension de 13 centimètres de long sur 12 centimètres de large ; son grand axe est oblique de haut en bas et de droite à gauche. La peau qui la recouvre est uniformément tendue, un peu luisante ; sa tension n'est pas telle qu'on ne puisse facilement prendre un pli de peau à sa partie la plus proéminente. La main qui embrasse la tumeur n'est pas seulement soulevée, mais ressent encore une sensation d'expansion très accentuée. Avec une pression modérée, on arrive à diminuer un peu le volume de la tumeur. Au ni-

veau des deuxième et quatrième côtes, on sent une délimitation dure et nette ; outre la pulsation systolique, on percevait un frémissement diastolique très net.

Au moment de la systole, on entend un bruit faible et sourd ; à la diastole, second bruit éclatant et sans souffle.

La pulsation cardiaque se fait sentir dans le sixième espace intercostal, en dehors de la ligne mamelonnaire. La matité cardiaque n'est pas augmentée. Le premier bruit à la pointe est prolongé, le second est pur.

Le pouls carotidien est plus faible à droite qu'à gauche. Pour le pouls radial, c'est l'inverse.

Le malade fut soumis une deuxième fois à la même opération (en tout 126 centimètres de fil de Florence furent introduits dans l'anévrysme), le 13 novembre. Il succomba le 28, neuf jours après, en présentant des symptômes d'œdème pulmonaire.

Autopsie (faite par le professeur Ehrenhaft). — *Au niveau de la partie droite de la poitrine, sous le muscle pectoral, se trouvait une tumeur hémisphérique*, du volume d'une tête d'enfant, pointant un peu du côté de l'acromion, d'une consistance presque fluctuante. Cette poche communique par un orifice circulaire de 7 centimètres de diamètre avec le sac intra-thoracique. Celui-ci, gros comme un poing, est délimité par les deuxième et quatrième côtes droites, et communique avec la portion droite et postérieure de la partie ascendante de l'aorte, 4 centimètres au-dessus des valvules sygmoïdes, par un orifice de 7 centimètres de long sur 4 centimètres de large.

Le sac intra-thoracique est libre de trhombus et rempli seulement d'un sang fluide jusqu'au niveau de sa communication avec le deuxième sac.

La poche située en dehors de la cage thoracique, délimitée en avant par le tissu conjonctif situé sous le muscle

pectoral, est entièrement pleine de caillots sanguins. Les caillots qui sont situés contre la paroi de la poche ont plusieurs millimètres d'épaisseur et sont recouverts sur leur face interne d'une couche ondulée de fibrine qui, au point où les deux sacs communiquent, prend la disposition de caillots fibrineux anciens, brun pâle et feuilletés.

Par la section au niveau du plus grand diamètre de la poche, on voit au centre de ces masses d'un noir rougeâtre un caillot brun pâle de 4 centimètres de large et de 7 centimètres d'épaisseur, qui est stratifié; la paroi de la poche, surtout au niveau de la moitié inférieure est garnie de caillots libres. Dans la moitié supérieure du sac externe, disposition à peu près analogue. C'est là seulement que se trouvent les fils de Florence, au centre de caillots rouges noirs.

Dans la cavité pleurale gauche, 1 litre, dans la droite 1 litre 1/2 d'épanchement séreux jaunâtre.

Les poumons sont atélectasiés, dans les portions inférieures; dans les parties supérieures un peu d'œdème. Ils contiennent peu de sang.

Le cœur a un volume normal. Il est flasque, surchargé de graisse. Le ventricule gauche est dilaté; les parois sont amincies. Le myocarde est d'une couleur brun pâle et très mou. La valvule mitrale est grêle, l'orifice aortique un peu dilaté. Les valvules sygmoïdes un peu lâches.

L'aorte, jusqu'à sa réflexion, est dilatée en forme de fuseau. Toute la portion descendante est uniformément dilatée. L'aorte thoracique présente un quantité de plaques d'athérome en dégénérescence graisseuse.

Observation IX

(Cruveilhier. *Anat. path.* Pl. III et IV, 3e livraison).

Anévrysme de la crosse de l'aorte saillant au dehors, à travers le sternum perforé. — Plusieurs poches anévrysmales sur le point de se rompre. Interruption du nerf pneumo-gastrique gauche. Cruveilhier, Pl. III et IV, IIIe livraison.

Racine, âgé de 68 ans, tonnelier, d'une forte et belle constitution, s'étant livré à toutes sortes d'excès, vit paraître il y a 2 ans, sans cause connue, une tumeur à la partie supérieure du sternum. Avant cette époque, santé parfaite ; jamais d'oppression ni de battement du cœur. Il entre à la Maison Royale de santé dans le service de M. Duméril, qui reconnaît un anévrysme de la crosse de l'aorte et prescrit un régime auquel le malade ne se soumet que très incomplètement.

Dans l'espace de 2 ans, qui s'écoula entre l'apparition de la tumeur et la mort, Racine vint à plusieurs reprises passer quelques mois à la maison Royale. L'état général était excellent : point d'oppression ; il était difficile de persuader à ce malade la nécessité d'un régime sévère. On assure même qu'il continua ses excès accoutumés.

Le 21 septembre 1828, il entre pour la dernière fois. La tumeur n'est pas augmentée sensiblement de volume ; elle est recouverte par une peau très saine, mobile ; mais l'amaigrissement est extrême: suffocation au moindre mouvement, défaillance, éblouissement, sueurs: en outre, toux fréquente, qui a pour résultat une expectoration muqueuse. Vomissements de toute espèce d'aliments solides. Le pouls est grêle, peu fréquent. Le malade demeure couché sur le côté droit, sombre, immobile, attendant une mort prochai-

ne, qu'il appelle de ses désirs. Le sthétoscope, appliqué sur la tumeur, fait reconnaître un battement double, isochrone aux battements du cœur ; le cœur est refoulé derrière le sternum. La respiration est naturelle à gauche ; mais, à droite, voix et respiration tubaires dans un assez grand nombre de points.

Les jours suivants, sentiment de défaillance qui prend subitement et disparaît au bout d'un temps plus ou moins long. C'est, dit le malade, la goutte qui se porte au cœur. Je l'ai vu pendant une crise : le pouls est insensible, comme oscillant. Le cœur semblait n'avoir d'autres mouvements que le tremblement fibrillaire. J'ai rencontré plusieurs fois ce spasme du cœur chez des goutteux.

Le 29 septembre, le malade est pris d'un froid glacial sans frisson ni tremblement ; froid extérieur autant qu'intérieur, que neuf couvertures et des applications chaudes ne peuvent dissiper ; il dure deux heures. Ce même froid reparaît les jours suivants à la même heure. Le 4 octobre, il dura quatre heures ; le 5, dix heures, on crut que le malade allait expirer ; la persistance, l'intensité et la périodicité de ce symptôme appellent toute mon attention ; c'est une fièvre pernicieuse algide. Dix grains de sulfate de quinine sont administrés immédiatement. Le lendemain le froid ne dura que cinq heures ; continuation du même moyen. Le 9, disparition complète de ce phénomène, mais la respiration devient de plus en plus fréquente, bruyante ; il me paraît évident que la trachée est comprimée. Pouls misérable ; face violacée ; mort la nuit du 14 au 15.

Ouverture du corps. — La tumeur, vue antérieurement, avait une forme ovoïde ; elle répondait au-dessous de la fourchette sternale et semblait naître de la moitié droite du sternum et des cartilages costaux du même côté. La peau était saine et mobile, et conséquemment point de signe d'une rupture prochaine au dehors.

La paroi antérieure du thorax ayant été enlevée avec

tous les viscères contenus dans la cavité thoracique, nous avons vu la partie sous-sternale de la tumeur, du bas de laquelle naissaient à gauche trois artères la sous-clavière, la vertébrale et la carotide, et à droite le tronc brachio-céphalique. La veine sous-clavière gauche, qui croisait obliquement la face postérieure de la tumeur, était oblitérée. On voyait une couche brun-marron interposée entre les parois opposées de la veine, puis une oblitération complète. Une veine assez volumineuse venait se jeter dans la veine sous-clavière droite au moment où celle-ci allait traverser le péricarde. Cette veine, que je n'ai pas pu suivre plus loin, remplaçait peut-être la veine sous-clavière.

Indépendamment de la tumeur que nous venons de mentionner, on voyait naître au-dessous de l'origine des artères sous-clavière, vertébrale et carotide gauche, une autre tumeur beaucoup moins volumineuse que la précédente, subdivisée elle-même en deux autres tumeurs, l'une inférieure, l'autre supérieure que séparait un étranglement circulaire. Le poumon gauche, profondément excavé, pour recevoir la moitié gauche de la tumeur anévrysmale, lui était tellement uni qu'il m'a été impossible de l'en séparer sans déchirure. Déjà les couches superficielles du poumon avaient été envahies. La trachée, ouverte postérieurement, nous a présenté une paroi antérieure fortement repoussée en arrière par la tumeur, d'où la difficulté de la respiration; la membrane muqueuse était érodée au niveau de la bifurcation de la trachée.

Le nerf pneumo-gastrique gauche est aplati, aminci, réduit à une lame mince, fibreuse dans l'étendue de quelques lignes ; il m'a paru qu'il était complétement interrompu, car je n'ai pas trouvé vestige de tissu nerveux.

Presque immédiatement au-dessus de l'orifice aortique était une vaste dilatation ou ampoule sphéroïdale vide. Les parois de cette vaste ampoule étaient parsemées de plaques d'ossification. Un bourrelet ou anneau incomplet, et

formant deux arcs distincts du côté de l'origine de l'aorte, complet du côté de la terminaison, établissaient les limites de la dilatation. De cette vaste ampoule naissent comme autant d'appendices : 1° la grande tumeur anévrysmale ; 2° une petite tumeur anévrysmale qui proémine en forme de mamelon dans l'intérieur du péricarde ; 3° une tumeur anévrysmale plus petite encore, qui appuyait contre la trachée, qu'elle refoulait en arrière et dans l'intérieur de laquelle elle avait produit une éro ion. Ces trois tumeurs étaient remplies de concrétions sanguines.

Au-dessous de l'origine de l'artère sous-clavière gauche, l'aorte se dilatait en ampoule, et de cette dilatation naissent encore deux appendices, ou poches anévrysmales, l'un supérieur plus petit, l'autre inférieur plus considérable, tous deux remplis de concrétions sanguines, comme mamelonnées.

La tumeur, en forme de mamelon, saillante dans le péricarde, avait des parois extrêmement minces ; on eût dit que ces parois étaient réduites au feuillet séreux du péricarde : encore le sommet de la poche présentait-il un commencement d'usure, et sans les caillots extrêmement denses qui la remplissaient à la manière d'un bouchon, la rupture dans le péricarde aurait eu lieu depuis longtemps.

La tumeur plus petite, saillante du côté de la trachée, était également remplie de concrétions sanguines, qui touchaient à nu les cerceaux de ce conduit dépouillés de la couche fibreuse dont ils sont revêtus et légèrement érodés, d'où l'inflammation et l'usure de la muqueuse trachéale, en sorte que si le malade eût vécu quelque temps encore, la poche anévrysmale se serait ouverte dans la trachée.

La grande tumeur appartient à la même catégorie que les deux petites tumeurs ; elle n'en diffère que par son énorme volume. Elle naissait de la partie la plus élevée de l'ampoule, entre l'origine du tronc brachio-céphalique et

celle des artères carotides primitive, vertébrale et sous-clavière gauches. Cette tumeur était divisée en deux parties, *l'une sous-sternale, plus volumineuse, l'autre pré-sternale,* lesquelles communiquaient largement avec le sternum.

La tumeur sous-sternale présente des couches concentriques sanguines, non point autour d'un centre commun, mais il existe comme plusieurs systèmes de concrétions sanguines. Ces diverses couches ne sont point contemporaines; et bien que les couches les plus voisines des parois artérielles soient en général les plus solides, il y a de nombreuses exceptions à cet égard. Un certain nombre de couches présentaient une coloration brunâtre, brun-marron, d'un brun sale; celles-ci étaient peu cohérentes et même en grande partie réduites en bouillie de même couleur; elles remplissaient la presque totalité de la poche pré-sternale et avaient évidemment subi un commencement d'altération; aussi la portion de poche correspondante présentait-elle cette couleur jaune-serin et brun jaunâtre qui est le propre des foyers apoplectiques.

L'artère carotide primitive gauche naissait de la poche anévrysmale elle-même; elle était complétement oblitérée par une concrétion demi-transparente, très dense, intimement unie aux parois artérielles : les orifices des artères vertébrale, sous-clavière gauches, et brachio-céphalique droite, étaient libres.

La dilatation en ampoule était parsemée de plaques osseuses, cartilagineuses, crétacées, de diverses dimensions, lesquelles occupaient surtout la membrane interne, les trois tuniques artérielles existent manifestement dans toute l'étendue de cette dilatation, tandis que les petites tumeurs étaient formées à travers un éraillement des membranes interne et moyenne; leurs parois sont, en effet, réduites à une membrane celluleuse mince intimement unie aux concrétions concentriques et denses qui les remplissaient. Les

membranes interne et moyenne cessaient évidemment aussi à l'entrée de la tumeur principale, celle qui communiquait avec la cavité pré-sternale. Elles étaient remplacées par une poche fibreuse, dense, « on dirait presque un cartillage », sans disposition linéaire, percée de trous comme un crible lacérée dans un grand nombre de points, preuve bien évidente du travail de destruction qui a lieu incessamment dans les parois des tumeurs anévrysmales. Déjà cette poche était en partie décollée au voisinage du sternum, le sang s'insinuait entre elle et les couches celluleuses adjacentes.

Voici de quelle manière le sternum était perforé. La moitié droite de cet os avait été usée au niveau du cartilage de la première et deuxième côte. Sa face postérieure était comme creusée de plusieurs cavités ou grandes cellules séparées par des espèces de crêtes, cavités et crêtes qui étaient revêtues par une pellicule mince ou fausse membrane, laquelle séparait l'os du sang en circulation. Les cartilages de la première et de la deuxième côtes, usés irrégulièrement et isolés de toutes parts, faisaient saillie dans la poche à la manière d'une esquille. La clavicule droite était creusée à son extrémité sternale par une cavité assez profonde ; cette cavité était revêtue par une membrane fibreuse qui m'a paru se continuer avec le ligament costo-claviculaire ; ce n'est pas la première fois que je vois l'usure des os se faire d'une manière médiate.

Tout le lobe inférieur du poumon droit était parsemé de petits abcès innombrables, ou, si l'on veut, de tubercules mous ; c'étaient de petits kystes remplis de pus. Il y avait, en outre, des tubercules concrets, blanchâtres, également enkystés. Rien ne me paraît prouver davantage l'analogie qui existe entre la matière tuberculeuse et le pus.

Observation X

(Lebert. *An. d'anat. path.*, Obs. XCVIII).

Anévrysmes multiples de l'aorte. Apparition, au-devant du sternum, d'une tumeur anévrysmale diffuse datant depuis plus de 15 mois, et augmentant de volume par poussées successives. Mort trois jours après l'ouverture de la tumeur extérieure.

Un homme de 62 ans, a eu il y a deux ans, sans cause appréciable, des douleurs dans le côté droit de la poitrine, qui suivaient le trajet des nerfs intercostaux et s'irradiaient dans le bras droit.

Il y a quinze mois environ, il s'aperçut pour la première fois qu'il avait au-devant du sternum une petite tumeur un peu à droite de la ligne médiane, du volume d'une noisette, présentant des battements indolents, sans changements de la couleur de la peau qui la recouvre. Peu à peu cette tumeur augmente de volume, et sur son sommet la peau devient violacée. Cependant il peut continuer à travailler, il n'éprouve point de gêne dans la respiration. Au commencement d'août 1850, la tumeur avait environ le volume d'une grosse noix. Le malade entre à l'hôpital de la Pitié, dans le service de Gendrin ; on lui fit une saignée, on lui appliqua de la glace sur la tumeur, et l'on prescrivit de la digitale. Mais la glace lui causant des douleurs vives, il sortit de l'hôpital au bout de onze jours.

Le 15 septembre, étant dans sa chambre, il s'aperçut que sa tumeur augmentait tout à coup avec une douleur brusque ; le malade avait entendu craquer quelque chose dans sa poitrine, il lui sembla qu'il s'y faisait comme une hernie ; c'est alors qu'il se fit admettre à l'hôpital Saint-Louis. La tumeur présentait à son sommet une esquarre noirâtre, avec

un peu d'épanchement de sang. Elle était le siége de battements doubles isochrones à ceux du cœur ; ils étaient assez nets, le premier seulement un peu prolongé. La tumeur avait à sa base environ 10 centimètres de largeur, supérieurement elle s'arrêtait environ à 3 centimètres au-dessous de la fourchette sternale. Trois jours avant la mort, la tumeur s'ouvrit, et il en sortit un verre de sang très noir ; il comprima la petite plaie, et l'hémorrhagie s'arrêta. Du reste, aucun signe de maladie du cœur, pas d'œdème aux jambes ni aux mains, pas de dyspnée ; on voit la respiration normale. Il ne peut pas se coucher sur le côté gauche sans éprouver une gêne et la sensation d'un poids dans la poitrine ; il n'a jamais accusé de troubles des voies digestives. Le 27 septembre, la tumeur laisse écouler par son sommet quelques gouttes de sang, la compression arrête encore cette hémorrhagie, mais le lendemain matin la tumeur s'ouvre largement, et le malade meurt très vite de la perte de sang.

Autopsie vingt-quatre heures après la mort. — La tumeur est affaissée, à son centre existe une perforation de trois centimètres de largeur, dont les bords ont une teinte violacée. La surface du pourtour de la perforation sternale est lisse, recouverte par les membranes, qui se moulent sur ses anfractuosités. Elle a 1 millimètre 1/2 d'épaisseur et ne possède point de vaisseaux. Immédiatement derrière le sternum se trouve la plus grande partie de l'anévrysme occupant la crosse de l'aorte et pouvant loger à peu près une petite pomme. La crosse présente ensuite une série de petites tumeurs anévrysmales qui varient entre le volume d'une noisette et celui d'une grosse noix. Le sang des anévrysmes est mou et irrégulier, non disposé par couches membraneuses. Leur face interne est recouverte par la membrane interne malade, toute parsemée de taches et de plaques athéromateuses, dont quelques-unes pénètrent à travers la tunique moyenne. Nulle part, ni érosion, ni ulcé-

rations. Le cœur et les poumons sont sains ; l'estomac présente au milieu de la petite courbure, une tumeur encéphaloïde du volume d'une noix. Quelques tubercules crétacés existent au sommet des deux poumons.

Observation XI.

(Kidd. *Anevrysm of the aorta; extravasation of blood into the posterior mediast. Clin. Jr. Loc. Sond.*, 1886, XIX, 266.

Anévrysme de la portion terminale de la crosse de l'aorte, ouvert dans le médiastin postérieur. Compression de l'œsophage et du nerf vague. Vomissements et pâleur très prononcée du visage. Mort sept jours environ après, par la pénétration du sang dans la cavité péritonéale.

E. S., 31 ans, ouvrier, entre à Brimpton hospital, le 24 novembre 1885. Il y a quelques années il contracta la syphilis ; pleurésie gauche en 1879. A part cela, bonne santé jusqu'il y a 6 semaines. Un moment, il prit froid, et depuis il tousse légèrement, sans avoir été aucunement empêché dans son travail.

Il y a 4 jours, il dut cesser le travail à cause de vomissements, céphalalgie frontale, dyspnée, malaise général. Les vomissements se sont renouvelés depuis, très intenses ; en même temps, constipation.

Pas d'alcoslisme.

Sujet bien musclé mais très anémique. Ulcérations anciennes à la partie antéro-inférieure de la jambe droite avec pigmentation tout autour d'elle.

Les pupilles légèrement inégales, la gauche étant un peu plus petite que la droite, mais cette inégalité disparut définitivement le lendemain. L'examen ophthalmologique ne révéla aucune lésion.

Pouls radial, 65, petit, régulier, égal des deux côtés. T. 37°. Urine 1020, acide, pas d'albumine.

Thorax. — Au niveau du manubrium sternal, respiration tubaire, faible ; mais pas de matité. Léger ronchus au sommet droit en avant. Partout, ailleurs, murmure respiratoire normal.

En arrière, léger ronchus aux deux sommets. Le bruit respiratoire un peu plus faible dans la partie gauche de l'espace interscapulaire que dans la partie droite. Aux deux bases râles et légère matité.

Cœur : Bruits normaux.

Abdomen souple, pas sensible.

Le diagnostic reste incertain. On ne pouvait constater que la bronchite légère.

Pas de maladie nerveuse. La maladie semblait être une affection aiguë : Vomissement était le principal symptôme dont le malade se plaignit, la pâleur était le phénomène le plus frappant.

5 décembre. — Plusieurs vomissements, constipation persistante.

6 décembre. — Vomissements redoublent. Température subnormale.

7 décembre. — Toux bruyante et persistante. Expectoration fausse. Efforts de vomissement.

8 décembre au matin. — Le malade est pris de vomissement, devint agité et plus pâle qu'auparavant et mourut en moins de deux heures. Température, jamais élevée, était subnormale.

Autopsie. — Cavité péritonéale contient 120 gr. de sang fluide, noir, mêlé de grumeaux noirâtres, mous. Un peu de sang infiltré dans le tissu sous-séreux de la région cardiaque de l'estomac.

Plèvre droite. — Saine.

Plèvre gauche. — Adhérences molles récentes en avant du

poumon ; adhérences fermes du poumon à la colonne vertébrale et aux parties avoisinantes des côtes.

En écartant la trachée, on découvre un anévrysme, surgissant de la face postérieure gauche de la troisième portion de la crosse ; il est sacciforme, du volume d'une petite orange, fortement adhérent à la troisième vertèbre dorsale et au bord postérieur du poumon gauche.

En détachant le poumon adhérent, ou sur la partie postérieure gauche du sac une ouverture ayant la grosseur et la configuration d'un pépin d'orange, par laquelle le sang s'est extravasé dans le tissu sous-pleural et dans le médiastin postérieur. Les adhérences solides entre le poumon gauche et la partie postérieure des côtes ont sans doute empêché l'irruption du sang dans la cavité pleurale. Des caillots durs enveloppent à la façon d'une gaine toute l'étendue de l'œsophage. Ces caillots, surtout épais à la partie postérieure de cette partie du tube digestif, emprisonnent dans leur épaisseur les nerfs vagues, et pénétrant dans la cavité péritonéale par une ouverture à travers le diaphragme.

Une petite quantité de sang a passé avec l'œsophage à travers le diaphragme et s'est répandu dans le tissu sous-séreux de l'estomac ; une autre partie a pris le chemin vers la base du cœur sous le péricarde sans que celui-ci présente de perforation.

Outre des caillots durs fibrineux d'ancienne date qui entourent l'œsophage, on trouve des caillots mous brun-rouge, provenant d'une extravasation sanguine récente.

Les parois du sac sont très minces et tapissées d'une mince couche de fibrine stratifiée. Les bords de l'ouverture sont mous et déchiquetés.

L'œsophage est fortement comprimé, mais sans qu'il y ait de perforation.

La permière portion de la crosse de l'aorte est dilatée et présente des lésions d'endartérite récente, plus marquées

encore dans la portion transversale du vaisseau. L'aorte thoracique et l'aorte abdominale sont saines.

Cœur. — Plutôt gros ; ventricule gauche légèrement hypertrophié. Valvules aortiques, légèrement épaissies, présente une dilatation de leurs cavités.

Poumon œdémateux à leur base.

Autres viscères sains, mais anémiés.

Pas de sang dans l'estomac et dans l'intestin.

En comparant les faits cliniques avec ce qu'on trouve à l'autopsie, on voit qu'il est rationnel d'admettre que la rupture de la poche anévrysmale a coïncidé ou tout au moins a été suivie avec l'apparition de vomissements, c'est-à-dire sept jours avant la mort. Le sang extravasé, s'est frayé le chemin le long de l'œsophage, comprimant les nerfs pneumo-gastriques et pénétrant dans la cavité abdominale par une petite ouverture. Il n'est pas certain cependant que la cavité péritonéale contenait déjà du sang quand on vit le malade pour la première fois, c'est-à-dire trois jours avant la mort.

L'aggravation des symptômes que le malade présentait durant les dernières heures, doit sans doute être expliquée par l'agrandissement de l'ouverture, et par l'issue d'une grande quantité de sang dans la cavité péritonéale.

Observation XII

(Hübner, médecin de l'hôpital San Juan (Chili) v. *Günsbourg Zeitschrift für Klin. med.*, 1859, v. IX).

Double perforation d'un anévrysme de la crosse de l'aorte. Apoplexie pulmonaire et formation d'un anévrysme diffus dans l'intérieur du parenchyme pulmonaire.

Avant son entrée à l'hôpital, le 9 avril 1862, le malade rendit du sang rouge. Le malade amélioré ne tarda pas de quitter l'hôpital. Il y revint un an environ après, se plaignant d'accès asthmatiques; cette fois encore son entrée à l'hôpital a été précédée d'une hémoptysie abondante, qui s'arrêta subitement au bout de 30 heures.

Le malade, le dos voûté, éprouve le besoin d'air, est pris d'accès d'étouffement à l'occasion du moindre mouvement, ainsi que d'une toux sèche et sifflante. A l'auscultation, rien d'anormal à droite; à gauche, respiration soufflante. Le choc, ainsi que les bruits du cœur, sont faibles. On porta le diagnostic, anévrysme de l'aorte.

On fit prendre au malade des antispasmodiques et des narcotiques, et on lui appliqua un vésicatoire sur le côté gauche de la poitrine, ce qui amena la diminution de la toux, de l'expectoration et de la dyspnée, mais seulement pour quelques jours, car la toux revint subitement suivie de près de l'hémoptysie qui causa la mort en 10 minutes.

Autopsie. — A l'ouverture du thorax, le poumon droit se montre tout à fait normal. Le cœur présente son volume ordinaire; il est recouvert d'une pseudo-membrane fibrineuse de 1 à 2 lignes d'épaisseur; ses valvules ont perdu de leur souplesse.

Il existe un sac anévrysmal, développé sur la crosse de

l'aorte, ayant la configuration d'une sphère, dont les parois sont épaisses et indurées par places, molles et friables sur d'autres points, qui se laissent facilement déchirer. L'anévrysme présente des rapports intimes avec la partie supérieure du poumon gauche, au-dessus du sommet duquel il est situé : la cavité de l'anévrysme y est limitée par le poumon même, condensée et tapissée d'une couche de fibrine blanche, épaisse, de 1 pouce 1/2. Cette sorte de pseudo-membrane fibrineuse est ramollie et déchirée sur deux endroits différents. En suivant chacune de ces deux ouvertures, on pénètre dans l'intérieur du parenchyme pulmonaire, déchiré par l'irruption du sang et présentant une sorte de cavité irrégulière. Cette cavité ainsi que les deux orifices, sont bouchés par des caillots sanguins, anciens au niveau de l'un des orifices, récents au niveau de l'autre. On trouve également des caillots sanguins récents dans les bronches. La partie supérieure du même poumon présente de nombreux tubercules. Le sac a du reste refoulé et comprimé tout le poumon gauche en dehors, de telle sorte qu'il se trouve situé immédiatement contre la colonne dorsale qui est corrodée dans sa partie supérieure (les 5 premiers corps dorsaux). Là aussi le sac n'existe pas.

Dans la cavité thoracique gauche, il existe un léger épanchement puriforme. Le foie est hyperhémié et augmenté de volume. Il y a l'œdème des membres inférieurs et de la paroi abdominale et un léger ascite.

Observation XIII

Raymond. *Bull. Soc. Anat.* Paris, 1887, p. 660.

Anévrysme de la portion terminale de la crosse de l'aorte, ouvert dans les tuniques de l'œsophage. Mort par hématémèse. « J'ai l'honneur de présenter à la société un anévrysme de la crosse de l'aorte dont la rupture s'est faite non pas à l'intérieur de l'œsophage, mais entre les tuniques de ce conduit, et a déterminé la mort à la suite d'une hématémèse » (Raymond).

Le malade, âgé de 51 ans, était entré dans le service de M. le Dr Lancereaux, à la Pitié, pour de l'oppression, avec quelques râles de bronchite. Il fut pris un matin de dysphagie avec raucité de la voix.

On trouva une matité dans la région interscapulaire et le cathétérisme de l'œsophage montra qu'il y avait un rétrécissement du calibre de ce dernier répondant à l'union de son tiers supérieur et de ses deux tiers inférieurs. Il n'y avait d'ailleurs pas d'autres signes de dilatation anévrysmale de l'aorte. Pas de signes physiques, pas d'inégalité pupillaire, les pouls radiaux étaient égaux, etc.

Un matin brusquement, le malade fut pris d'une hématémèse à laquelle il succombe au bout de quelques instants.

A l'autopsie, on reconnut qu'il s'agissait d'un anévrysme de la partie terminale de la crosse de l'aorte et initiale de l'aorte thoracique.

La tumeur atteignait le volume d'un gros œuf de dinde ; elle était remplie de caillots, les uns cruoriques, les autres fibrineux et stratifiés.

La partie postérieure de l'anévrysme comprimait l'œsophage, et l'on pouvait constater au milieu des adhérences qui unissaient la tumeur à ce conduit, une perforation par

laquelle l'hémorrhagie s'était faite dans l'épaisseur de l'œsophage. Lorsqu'on incise celui-ci, on le trouve vide de sang, mais sa tunique celluleuse infiltrée par l'épanchement sanguin sépare complètement la tunique cellulaire de la muqueuse. Les fibres circulaires de l'œsophage apparaissent disséquées par l'hémorrhagie.

Le sang s'est frayé un passage à travers cette tunique celluleuse jusque dans l'estomac autour du cardia. En ce point on trouve une accumulation de sang caillé atteignant le volume d'une grosse noix ; mais en ce point aussi il y a une perforation et l'estomac est rempli de caillots.

En résumé, on a affaire à un anévrysme de l'aorte ouvert, non dans l'œsophage, mais qui a disséqué les tuniques de ce conduit pour venir s'ouvrir dans l'estomac.

Observation XIV

(Cohn. Un cas rare de l'anévrysme de l'aorte ascend. *Günsbourg Zeitschrift für Klin. Medicin,* vol. IX, 1 *Band Wrest,* p. 161.

Anévrysme du sinus de Valsalva. Rupture de la poche suivie de la production d'un anévrysme diffus interne. Crachement de sang noir, due à la compression des veines pulmonaires. Mort subite par syncope.

H... L..., musicien, 35 ans, s'est toujours bien porté jusqu'à huit jours avant Noël. C'est un homme robuste, résistant avec vigueur à toutes les fatigues que comportaient ses occupations. N'a jamais joué aux instruments à vent. Marié, il a des enfants bien portants.

Huit jour avant Noël, à la suite d'une dispute, il fut mis par terre par un de ses camarades, qui lui appliqua de violents coups de genou sur la poitrine. Dès lors, il

devint sérieusement indisposé, de courte haleine, et dut longtemps garder le lit. Il éprouvait aussi des douleurs dans les épaules. Il alla un peu mieux, quand, sorti de sa maison, il fut pris subiement de vertige, de faiblesse, et tomba blême, le front couvert d'une sueur froide, et resta ainsi trois quarts d'heure. Lorsqu'il s'éveilla, il présenta de la bouffissure du visage, de l'affaiblissement général et de la tendance au vomissement ; il gagna cependant sa maison à pied, en éprouvant de fortes douleurs du côté droit de la poitrine avec toux et crachement de sang. C'est alors qu'il fut reçu à l'hôpital.

Examen. — On constate un œdème de la face et de la partie antérieure droite de la poitrine. Le malade a une dyspnée intense, et n'éprouve du soulagement que lorsqu'il est couché sur le côté droit. Le visage est cyanosé. L'ampliation du thorax est à peine perceptible. La respiration est costo-supérieure.

A la percussion, on note une sonorité tympanique du premier au troisième espace intercostal droit. A gauche, rien d'anormal. En arrière et à droite, la percussion est très douloureuse, matité limitée en haut par le septième espace intercostal. Diminution considérable du murmure vibratoire dans la même région.

L'auscultation ne dénote rien d'anormal à gauche. Diminution et abolition du murmure vésiculaire à droite, où les bruits du cœurs sont plus nets.

La pointe du cœur bat dans le sixième espace intercostal, sur la ligne axillaire. Le choc du cœur ne change pas de place lorsque le malade est couché sur le côté droit.

Un souffle diastolique ayant son maximum d'intensité à la partie interne du quatrième espace intercostal gauche.

Le pouls des carotides est faible, Le pouls de la radiale droite est plus faible et moins plein que celui de la radiale gauche. Les deux pulsations sont synchrones.

A gauche de la colonne vertébrale on entend un souffle diastolique faible.

Le foie dépasse le rebord costal de 1 pouce sur la ligne mamelonnaire, on sent nettement son bord tranchant, qui est douloureux. La région de la rate est également douloureuse à la pression.

Urines sans sédiments ni albumine. Intelligence intacte. insomnie complète, par suite d'une toux continuelle. Traitement: Phlébotomie et *ac. hydrocyanicum.*

Le malade a succombé subitement vers la fin de janvier c'est-à-dire un mois environ après son admission à l'hôpital par syncope. Il a présenté jusqu'au dernier jour une expectoration des crachats noirs.

Autopsie. — A l'ouverture du thorax, il sortit outre de l'air, un sérum sanguinolent, mélangé avec des pseudo-membranes. Cet air et cette sérosité provenaient d'une cavité formée entre le diaphragme et la base du lobe moyen du poumon droit, le lobe inférieur étant refoulé en arrière.

Le poumon gauche est légèrement œdémateux et injecté vers sa racine. Il revient d'une façon normale à la surface de l'eau. Pas d'infarctus. Léger épanchement dans la plèvre gauche.

Les lobes supérieur et moyen du poumon droit présentent un farcissement noir presque uniforme de leur parenchyme et sont recouverts d'une membrane fibrineuse qu'on peut facilement détacher. Sur le bord inférieur du lobe moyen du poumon droit, on constate la présence de six pertuits, de la grosseur d'une tête d'épingle, qui conduisent à un infarctus ramolli et devenu pâle. Cet infarctus s'est donc ouvert dans la plèvre et a donné naissance au pneumo-thorax enkysté, qu'on a décrit et qui se trouve limité par le diaphragme et le lobe moyen du poumon. Le lobe inférieur est refoulé en arrière par un léger épanchement séreux.

Il existe dans le médiastin antérieur un sac anévrysmal

par lequel le cœur a été basculé de sa situation normale dans une position tout à fait horizontale, de telle sorte que les valvules sigmoïdes aortiques regardaient directement à droite. L'orifice de communication du sac se trouve immédiatement au-dessus des valvules aortiques. Les parois de l'aorte sont saines. L'intérieur de la poche anévrysmale contient des caillots durs, blancs, lardacés ; ceux-ci enlevés, les parois de la poche se montrent épaisses, bosselées. Le ventricule et l'oreillette gauches comprimés par le sac anévrysmal sont situés immédiatement derrière et au-dessous de celui-ci.

A droite, le sac communique avec une deuxième cavité, arrondie, ayant 2 cent. 1/2 de diamètre, dont les parois sont très minces, et constituées en majeure partie par la plèvre et la racine du poumon droit. Le bord de l'orifice qui fait communiquer les deux cavités est calleux. La deuxième cavité contient des caillots brun-rougeâtres, qui obturent presque complètement sa lumière.

Les valvules aortiques sont suffisantes. Le ventricule gauche est notablement hypertrophié. Les veines pulmonaires droites, qui contournent de bas en haut le pédicule de la tumeur anévrysmale, se trouvent comprimées.

La tumeur anévrysmale soudée à l'oreillette droite, fait relief dans son intérieur, sans qu'il y ait solution de continuité entre les deux cavités.

L'orifice de la veine cave supérieure, ainsi que celui de l'artère pulmonaire sont manifestement rétrécis par l'effet de la compression du sac.

Le foie présente tous les caractères de foie muscade.

Observation XV

(Campenon. *Bull. Soc. anat.*, 1874).

Le poumon gauche converti en poche remplie de sang et communiquant avec un anévrysme de la crosse de l'aorte.

Campenon a fait voir, à la Société anatomique en 1874, un anévrysme de la crosse de l'aorte, recueilli chez une femme morte à l'âge de 58 ans. Les symptômes ont consisté en défaillances, hémoptysies. Il s'était produit une induration pulmonaire précédée d'un pneumo-thorax.

Autopsie. — L'anévrysme est masqué par les poumons. Il existe une hémorrhagie dans la cavité de la plèvre avec une imbrication des couches de sang coagulé.

Un prolongement se trouve engagé dans le sommet du poumon gauche.

C'est en ce point que la rupture s'est faite sous forme de poussées successives, attestées par les alternatives d'améliorations et d'aggravations observées chez la malade.

Le poumon est converti en une poche remplie de sang coagulé.

Un deuxième petit anévrysme, secondaire, est venu s'ouvrir à son tour dans le même poumon.

Les caillots recueillis sont tous stratifiés.

Il est fort regrettable que cette observation soit aussi laconique. Malgré cela, on peut la considérer, nous semble-t-il, comme un exemple d'hémorrhagie pulmonaire par rupture du sac et même d'anévrysme diffus consécutif dans le parenchyme pulmonaire. L'imbrication des couches fibrineuses dans la plèvre gauche indique l'ir-

ruption répétée de sang dans cette cavité, soit par la déchirure de la poche pulmonaire, soit à la suite d'une nouvelle perforation de l'anévrysme. Il est intéressant de constater la présence des couches stratifiées de fibrine dans la cavité pleurale, qui sont d'une extrême rareté à la suite de la rupture de l'anévrysme, car la mort est presque toujours la conséquence d'une semblable éventualité.

Des adhérences, ayant circonscrit un espace pleural limité, peuvent résister à l'effort du sang : ainsi est formé l'hématome pleurale, ou pour mieux dire l'anévrysme diffus consécutif de la cavité pleurale. Car, il existe une différence grande entre un simple hématome ou une pleurésie hémorrhagique, et cet hématome en rapport direct avec le sang qui circule dans l'aorte et est soumis à la même pression intra-vasculaire : c'est même là la raison d'être des anévrysmes diffus qui les distinguent des simples épanchements sanguins. Dans le cas qui nous occupe les adhérences ont dû contribuer à circonscrir l'épanchement, mais pour une très faible part, car elles ne devaient pas être étendues. Nous croyons que l'état du poumon nous rend mieux compte de ce fait : il ne s'agissait plus d'un tissu d'éponge qui se laisse déprimer et réduire en une lame mince comme est le poumon normal, mais d'une poche remplie de sang.

Observation XVI

Laënnec. *De l'auscultation médiate*, 2e édition, Paris, 1826.

Anévrysme de l'aorte descendante ouvert dans le canal rachidien. Paraplégie. Mort quatre heures après par une deuxième perforation dans la plèvre gauche.

Le malade éprouvait dans l'espace inter-scapulaire gauche une douleur fixe, qui, de temps en temps, devenait très vive et s'étendait dans tout le côté, en suivant la direction des nerfs intercostaux. Toute la partie du dos, comprise entre la quatrième et la huitième côtes, donnait par la percussion un son mat. Cependant le bruit respiratoire s'entendait bien et purement dans cette partie ; mais il était plus faible qu'ailleurs, et se faisait si évidemment dans un point profond, que M. Laënnec ne balança pas à affirmer, dès le premier examen, qu'un corps étranger et meilleur conducteur du son que le poumon lui-même, était interposé entre sa racine et les côtes. Au bout de quelques jours, il n'hésita plus qu'entre un anévrysme de l'aorte et une carie vertébrale, avec collection purulente derrière la plèvre. Le malade fut frappé tout-à-coup d'une paraplégie incomplète, qui fit penser que le sac anévrysmal s'était ouvert dans le canal vertébral. Il succomba quelques heures après.

A l'ouverture du corps, on trouva effectivement une communication de près de six lignes de diamètre entre le fond du sac anévrysmal ; communication qui répondait au corps de la huitième vertèbre dorsale. Le sang qui avait pénétré par ce point avait décollé la dure-mère dans une étendue de huit à dix lignes, et formait un petit caillot oblong bien suffisant pour comprimer la moelle et pro-

duire la paraplégie. Ce n'était pas cependant là la cause unique de la mort. Le sac anévrysmal s'était ouvert plus en dehors, dans la plèvre gauche, qui était remplie de sang coagulé. La face interne des côtes était corrodée jusqu'à la hauteur de leur angle; le corps des vertèbres l'était également. On put remarquer ici, comme dans presque tous les anévrysmes de l'aorte descendante, que l'usure du corps des vertèbres était beaucoup plus profonde que celle des cartilages inter-vertébraux. Cependant l'un de ces derniers, celui qui sépare les septième et huitième vertèbres, était presque entièrement détruit, quoique ces deux vertèbres fussent peu altérées.

Observation XVII

Anderson (I. Walace). *Aneurism. of the aorta. Glasgow med. Journ.* octobre.

Anévrysme considérable né à droite et en arrière de la portion ascendante de l'aorte, sans tumeur à l'extérieur. La poche anévrysmale disparue en partie, est limitée par du tissu pulmonaire condensé et adhérent au reste du sac.

Le patient attribue sa maladie à un effort subit, qu'il a fait il y a deux ans. Depuis cette époque, il se plaignit principalement de grande faiblesse, de toux et d'une sensation pénible d'oppression dans le côté droit de la poitrine. A son entrée à l'hôpital, en dehors de la respiration accélérée, le malade ne présente rien de particulier comme symptôme fonctionnel.

A l'examen du malade, on constate une grande diminution de l'amplitude de la dilatation thoracique à droite avec matité à la percussion. Le côté gauche du thorax présente une sonorité exagérée. Dans la région matte, à droite du sternum, on perçoit nettement des pulsations distinctes de

celles du cœur. Dans la même région les bruits du cœur sont le mieux entendus : bruits ainsi que pulsations sont du reste faibles. La pointe du cœur bat dans le sixième espace intercostal gauche, sur la ligne mamelonnaire.

Plus tard, il survint l'hémoptysie la cyanose et l'œdème du visage, œdème qui s'est propagé lentement sur le côté droit du thorax.

Autopsie. — On constate la présence d'une poche anévrysmale considérable, occupant la plus grande partie du thorax droit. Cette poche communique avec la portion externe et postérieure de la circonférence de l'extrémité supérieure de l'aorte ascendante. Le col de l'anévrysme présente des rapports intimes avec la bronche droite ainsi qu'avec les vaisseaux pulmonaires droits, sans qu'il y ait cependant de compression. La paroi du sac se continue avec celle de l'aorte ; elle est constituée en partie par du tissu fibreux épais et résistant, en partie aussi par du tissu pulmonaire refoulé et condensé.

Les valvules du cœur sont intactes. Le ventricule est dilaté et hypertrophié. L'aorte est athéromateuse et irrégulièrement dilatée, le bord de l'ouverture de l'aorte dans le sac est incrusté de dépôts calcaires, le foie est cirrhotique ; les reins sont atteints de dégénérescence graisseuse, les autres organes sont normaux.

Observation XVIII

(Cruveilhier. *An. path.* Pl. II et III, XIe livraison).

Anévrysme considérable bilobé de l'aorte descendante, occupant les deux tiers de la cavité thoracique et ayant mis à nu la dure-mère sur une étendue des trois corps vertébraux. Une portion de la base du poumon droit fait partie de la paroi du sac. Accès de suffocation ; paraplégie n'est survenue qu'un jour avant la mort, occasionnée par asphyxie.

L..., 41 ans, employé, couché au n° 16, salle Saint-Fer-

dinand, a présenté l'état suivant, le jour de son entrée à l'hôpital de la Charité, le 25 septembre.

Face couleur de cire : respiration très fréquente, dont le malade n'a nullement conscience à l'état de repos au lit, mais qui s'accompagne d'une oppression très grande, pour peu qu'il exécute le plus petit mouvement, soit au lit, soit levé. Très souvent pendant la nuit et quelquefois pendant le jour, crises de suffocation pendant lesquelles le malade est couvert de sueur et croit qu'il va étouffer ; la crise une fois passée, il lui semble que c'était un rêve, tant il se trouve soulagé.

Le malade, qui est d'une intelligence peu commune, rend parfaitement compte de ce qu'il éprouve pendant la crise.

C'est, dit-il, une constriction douloureuse, une vive étreinte au niveau des dernières côtes. La douleur de constriction semble résider dans les nerfs intercostaux, car elle occupe toute la longueur des espaces qu'ils parcourent : du reste, dans l'intervalle des crises, la douleur le long des nerfs intercostaux est permanente, mais tolérable.

On dirait des douleurs de rhumatisme : c'est le nom (et cette erreur est bien commune) que le malade leur donnait.

Le pouls est à peine perceptible à l'un et à l'autre bras ; c'est un filet d'une extrême ténuité. Froideur des extrémités : toutes les artères accessibles au toucher battaient faiblement, et la colonne de sang qui les parcoure était d'un diamètre extrêmement petit. L'exploration de la poitrine donne les résultats suivants :

1° A la percussion, sonorité parfaite du thorax en avant dans ses deux tiers supérieurs à gauche, dans son tiers supérieur à droite. Matité complète en bas des deux côtés ; matité complète en arrière et sur les parties latérales.

2° A la palpation, sensation de battements considérables dans toute la région antérieure droite du thorax ; ces batte-

ments occupent toute la hauteur de cette région et vont en augmentant de haut en bas. On les voit et les sent à la main, c'est une impulsion brusque et forte qui soulève le thorax et s'accompagne d'un mouvement de projection de gauche à droite : on dirait qu'un cœur vigoureux remplit tout le côté droit du thorax.

3° A l'auscultation, l'oreille, ou plutôt la tête appliquée contre la région antérieure et droite du thorax est brusquement soulevée, mais sans bruit, par une impulsion très forte. Cette impulsion faible en haut où elle est suivie d'un bruit de claquement, et où on reconnaît les deux temps du cœur, augmente, mais sans bruit de claquement, à mesure qu'on descend du côté du foie c'est même à la région du foie que l'impulsion est la plus forte.

Cet état se maintint depuis le jour de son entrée jusqu'au 31 octobre. Toujours nous reconnaissons une matité avec impulsion violente, dans tout le point de la poitrine, mais c'était surtout en avant en bas et à droite que l'impulsion était considérable. A chaque systole des ventricules on sentait à la main on voyait à l'œil nu le thorax se soulever par un mouvement de projection violente vers la droite, et nous ne pouvions assez admirer le contraste qui existait entre la petitesse du pouls, la faiblesse des contractions du cœur d'une part et de la violence de l'impulsion de l'autre part.

A la douleur latérale gauche que le malade accusait les premiers jours de son entrée, succède une douleur au-dessous de la mamelle. Depuis ce moment, le sentiment de bien-être dans l'intervalle des crises a disparu, et il existe un sentiment habituel d'oppression qui augmente par moment. On fit appliquer plusieurs vésicatoires volants au niveau des espaces intercostaux douloureux.

Le 31 octobre, le malade qui a conservé toute son intelligence, et qui n'est nullement effrayé, se plaint d'éprouver un malaise général, en même temps une suffocation

imminente ; il est, en outre, *paralysé* des membres inférieurs il ne les sent pas.

1er novembre. — Pouls nul, les carotides sont filiformes, et cependant l'impulsion est encore très forte en bas en avant et à droite du thorax, le malade meurt avec toute son intelligence.

Autopsie. — Une énorme tumeur remplit plus de la moitié, peut-être les deux tiers, de la cavité thoracique. Péricardite récente, caractérisée par un liquide trouble, mêlé de flocons albumineux. Le cœur offrait de grandes dimensions en largeur, en hauteur, mais non en épaisseur ; car il était aplati d'avant en arrière, refoulé qu'il était par la tumeur qui présente à son niveau une dépression ou excavation remarquable pour la loger.

Les deux poumons refoulés étaient réduits au tiers de leur volume ordinaire. Un demi-verre de liquide lactescent occupe la plèvre gauche (pleurésie). Indépendamment de cette énorme réduction dans leur volume, les poumons se trouvent encore dans les conditions de tissu qui restreignaient la respiration dans des limites bien plus étroites. Ainsi le lobe inférieur du poumon droit infiltré, mollasse, présentant çà et là quelques points indurés, s'était moulé sur la tumeur et lui adhérait intimement. Les poumons dans tout le reste de son étendue, étaient mollasses, infiltrés, et les bronches remplies par des concrétions tubulaires.

Cette tumeur est unique, bilobée, à deux lobes inégaux, dont l'un occupe la cavité gauche du thorax ; l'autre, plus considérable, et qui descendait jusque derrière les piliers du diaphragme, occupe la cavité droite. Ces deux piliers avaient été soulevés par la tumeur, s'étaient en quelque sortes éparpillés sur elle, et en partie transformés en tissu fibreux.

La base du poumon droit adhérait fortement à la tumeur, qui était déjà perforée, en sorte que, dans ce point, *le pou-*

mon faisait partie intégrante des parois de la tumeur. La poche anévrysmale est postérieure à l'aorte et antérieure à la colonne vertébrale. Elle est formée aux dépens d'une partie seulement de la circonférence de l'aorte, savoir : de la moitié postérieure et gauche, la moitié antérieure et droite de cette circonférence est saine, sauf la dilatation considérable qu'elle a subit. L'aorte dilatée et athéromateuse communique largement avec la poche ; l'ouverture mesurant toute la hauteur de l'aorte descendante. Les deux lobes de la tumeur communiquent largement entre eux.

Les parois de la poche sont constitués par un tissu fibreux accidentel.

La colonne vertébrale est usée sur toute la surface qui correspond au pédicule de la tumeur. Cette usure, superficielle à droite, est très profonde à gauche, où se voit une destruction de toute l'épaisseur du corps des trois vertèbres jusqu'à la dure-mère, qui était à nu, en sorte qu'on se demande pourquoi les symptômes de compression de la moelle ne se sont manifestés que la veille de la mort. Les extrémités postérieures des côtes ont participé à la même érosion.

Couches lamelleuses résistantes à la périphérie, caillots mous au centre, formés probablement après la mort. On voit, en outre, le sang infiltré entre les diverses couches stratifiées de fibrine.

Observation XIX

Stocks. *Traité des maladies du cœur*, Obs. LXXVII.

Anévrysme de l'aorte abdominale. Apparition de tumeurs pulsatiles dans les régions lombaire et iliaque gauches. Mort subite par épanchement sanguin dans la plèvre.

Un homme, âgé de 43 ans, présentait les symptômes

d'un anévrysme, depuis trois mois et demi, lorsqu'il fut admis à l'hôpital. La maladie avait commencé par une douleur extrêmement forte, qui se montra subitement dans l'abdomen et dans la région lombaire. La douleur du ventre s'apaisa bientôt, mais elle persista dans le dos et s'étendit à la hanche gauche. Il survint, en même temps, de la soif et des nausées. Depuis lors, le malade fut sujet à des accès fréquents de douleurs, se montrant simultanément dans le dos et dans l'abdomen, avec oppression et sensation de défaillance, rapportées à la région précordiale : ces douleurs s'accompagnaient d'un sentiment de frayeur. A sa réception à l'hôpital, le malade était émacié, et il marchait avec peine, en raison des douleurs existant dans la hanche gauche et dans la cuisse, qui était le siége de soubresauts convulsifs, revenant de temps à autre. Il y avait en même temps, des douleurs de coliques, au niveau de l'hypocondre et de la fosse iliaque gauches ; la pression ou le décubitus sur le ventre procuraient du soulagement. Au moment de l'exacerbation des douleurs, on sentait à gauche les intestins contractés et noueux : l'accès s'accompagnait constamment de souffrances très vives dans le dos.

Les trois dernières vertèbres lombaires étaient très sensibles à la pression ; il en était de même de toute la région lombaire gauche et du pli de la fesse : à l'épigastre et dans l'hypocondre gauche la palpation était douloureuse et elle décélait la présence d'une tumeur remplissant ces régions.

De chaque côté, les côtes inférieures étaient projetées en dehors. Les urines étaient normales, et il n'y avait pas de fièvre.

Une tumeur pulsatile s'étendait de l'épigastre à la région lombaire gauche ; elle présentait un bruit de souffle rude.

Après un septenaire, le malade fut pris de coliques vio-

lentes et d'une douleur intense dans le dos ; ces accidents avaient été précédés de deux accès de frisson très violents suivis de sueurs ; l'accès dura tout le jour ; il fut arrêté par l'administration de l'huile de ricin, le malade s'endormit profondément, et lorsqu'il se réveilla il ne souffrait plus. Le lendemain matin, les douleurs dorsales et abdominales avaient disparu, et la tumeur n'était plus douloureuse. A partir de ce moment, des accès douloureux très intenses se produisirent fréquemment, et il n'était calmé que par des doses considérables d'opium et par l'application de sangsues dans la région rénale ; en dernier lieu, la douleur occupait plus particulièrement, la fosse iliaque gauche. Quelques jours après, nous reconnûmes l'*existence d'une nouvelle tumeur pulsatile* placée immédiatement derrière l'épine iliaque gauche. La face était hippocratique, le ventre était tuméfié et très sensible à la pression, les battements de la tumeur épigastrique avaient diminué d'une façon notable. Le malade accusait de l'engourdissement dans le membre inférieur gauche tout entier. Le jour suivant, la sensibilité du ventre disparut en grande partie, mais à partir de ce moment le malade s'affaiblit progressivement.

A plusieurs reprises il tomba dans un état voisin de la syncope. Enfin quatre jours après l'apparition de la seconde tumeur, il se coucha et expira sans agonie.

Autopsie. — Enonciation générale ; l'abdomen est rempli et la tumeur épigastrique se sent à peine.

Dans l'hypocondre gauche, on perçoit l'existence d'une tumeur allongée et immobile, partant de l'épigastre et descendant jusqu'à un pouce au-dessus de l'iléon.

A l'ouverture de l'abdomen, le péritoine et les intestins paraissent sains, au premier abord, mais on constate une coloration remarquable de la portion pariétale du péritoine, à gauche ; cette coloration est due à une couche de

sang extravasé dans le tissu cellulaire sous-séreux et n'ayant pas plus d'une ligne d'épaisseur.

En poursuivant l'examen, on trouve deux tumeurs volumineuses ; la première et la plus antérieure, est placée entre les muscles abdominaux et le péritoine ; elle occupe plus particulièrement le muscle transverse et s'étend du ligament de Poupart à la dernière fausse côte. La seconde tumeur a un volume moitié moindre ; elle s'adosse au muscle psoas ; ces deux tumeurs sont remplies de sang noir à demi coagulé.

Il existe également une légère extravasation sanguine au-dessous du péritoine, et cette membrane séreuse est colorée par le sang, dans sa portion pelvienne et dans sa portion vésicale. En enlevant le sternum, une grande quantité de sérum transparent et de couleur jaune s'échappe de la cavité gauche du thorax.

Dans la même région il existe plus de trois livres de sang coagulé ; après s'en être débarrassé par un lavage, on trouve un caillot fibrineux du volume de la paume d'une main, et faisant saillie dans la cavité pleurale, au niveau de sa partie diaphragmatique, tout près de la colonne vertébrale, ce caillot partie du sac anévrysmal primitif : au-dessus, on constate l'existence d'une large ouverture communiquant avec une cavité placée entre les piliers du diaphragme et les vertèbres dorsales : c'est l'anévrysme primitif. Les artères iliaques primitives sont saines, mais immédiatement au-dessous de la bifurcation de l'aorte, il y a des dépôts nombreux de matière blanche placés sous sa membrane interne, qui offre, çà et là, des ulcérations superficielles. Dans toute l'étendue de l'aorte, à partir de sa crosse, on retrouve les mêmes lésions, sans aucune dilatation appréciable. L'aorte communique avec l'anévrysme par une ouverture située exactement au-dessous du tronc cœliaque. Cette ouverture a, au moins, un pouce de diamètre. Le sac anévrysmal est très volumineux, sa

paroi postérieure est formée par les cinq dernières vertèbres dorsales, dont le corps est profondément détruit. Les disques intervertébraux supérieurs ont presque disparu ; plus bas, ils n'ont subi aucune altération, et forment des anneaux saillants.

Le sac est étendu sous les deux piliers du diaphragme ; à droite, il forme une tumeur solide composée de couches concentriques de fibrine ; à gauche, il présente deux ouvertures, communiquant l'une avec la plèvre gauche, l'autre avec l'épanchement de sang sous-péritonéal. Les valvules aortiques sont ossifiées ; le ventricule gauche cœur est affecté d'hypertrophie concentrique ; les poumons et le tube digestif sont tout à fait sains.

Observation XX

Stockes. *Traité des maladies du cœur*. Obs. LXXVIII.

Anévrysme de l'aorte abdominale. Épanchement sanguin sous-péritonéal, formant une tumeur pulsatile dans l'hypocondre gauche. Décollement du péritoine dans les régions iliaque et lombaire.

Un boucher, âgé de 34 ans, entre à Meath Hospital, dans le service du Dr Graves, au mois de novembre 1830. Il déclara que dix-huit mois auparavant, il avait ressenti, en soulevant un objet pesant une violente douleur dans le creux de l'estomac. Cette douleur ne fut point, cependant, assez forte pour l'empêcher de continuer à travailler. Elle disparut après quelques jours. La santé resta assez bonne pendant un an. S'étant alors exposé à être mouillé, le malade fut pris d'un frisson, suivi d'une douleur à l'épigastre, avec chaleur brûlante, sensation de battements épigastriques, vomissements et palpitations. A partir de ce moment, il y eut de la prostration morale et de la lassitude.

Le malade se réveillait en sursaut ; il était tourmenté par des rêves pénibles; il y avait, en outre, de la tendance à la défaillance se reproduisant de temps à autre, une irritabilité très grande de l'estomac et de la constipation. Quelques jours auparavant, il était survenu une douleur avec sensation de pulsation dans la région rénale gauche.

A son entrée à l'hôpital, le malade était pâle et amaigri ; ses traits exprimaient l'anxiété, et il accusait de la faiblesse dans les régions lombaires et dans les hanches ; cette faiblesse s'étendait à la partie antérieure des cuisses, et elle s'accompagnait d'une sensation de refroidissement et d'engourdissement. Toutes ces parties étaient indolentes à la pression ; les pieds s'appuyaient avec force, mais le malade boitait et l'augmentation des douleurs, par le mouvement, l'empêchait de marcher pendant longtemps ; il souffrait aussi beaucoup plus pendant la nuit. Une tumeur diffuse avec bruit de soufflet et pulsations violentes, occupait l'épigastre et s'étendait juste dans l'hypocondre gauche ; à sa partie latérale et inférieure, la palpation faisait découvrir une masse irrégulière et dure, du volume de la paume de la main. Dans ce point, on ne percevait pas de battements ; on en trouvait, au contraire, le long du bord inférieur des côtes et il était possible de les suivre jusque dans la région rénale gauche ; là ils devenaient très-évidents. Les pulsations à l'épigastre étaient plus fortes, lorsque le malade était couché sur le dos ; il se plaignait pendant son sommeil et souvent il s'écriait : « Otez-vous, ôtez-vous ! comme s'il eût cru quelqu'un couché sur sa poitrine » Les bruits du cœur s'entendaient dans tout le thorax. L'impulsation cardiaque était naturelle. Il n'y avait ni toux, ni dyspnée, les fonctions urinaires s'accomplissaient régulièrement et il existait de la constipation. Souvent il semblait au malade que ses aliments s'arrêtaient au niveau du rein gauche.

Au dix-huitième jour de séjour à l'hôpital, la tumeur s'était

étendue depuis les côtes jusqu'à la crête de l'os iliaque ; elle atteignait la ligne médiane du corps, et occupait ainsi toute la moitié gauche de l'abdomen. Ce nouvel épanchement ne présentait pas de pulsations ; le battement épigrastique, beaucoup moins fort qu'auparavant, s'était limité à un seul point, placé à droite de la ligne médiane.

Au vingtième jour, la physionomie exprimait le désespoir, la face était d'un pâleur mortelle et les lèvres blanches. Dans la journée précédente le malade avait éprouvé, tout à coup, dans l'aine gauche, une douleur intolérable ; qui l'avait obligé à pousser des cris et à sauter hors de son lit. Cette douleur dura pendant 5 minutes, puis on reconnut l'existence d'une tumeur inguinale agitée de pulsations faibles. Une heure après notre visite le malade fut pris d'une nouvelle douleur très intense dans la région lombaire gauche ; il s'affaiblit ensuite, progressivement, et mourut dans la journée.

Autopsie. — La face est parfaitement tranquille. A l'ouverture de l'abdomen, les muscles et le péritoine de la paroi antérieure ne présentent rien d'anormal. Les intestins, le foie, la rate et le pancréas sont sains. La membrane séreuse qui tapisse les régions lombaire et iliaque gauches, est repoussée, en avant et en haut par une quantité considérable de sang noir coagulé, qui a également porté la rate et l'estomac à droite et en avant. Le caillot sanguin s'étend en avant de la colonne vertébrale et repousse le rein gauche en avant et vers la ligne médiane ; le tissu des muscles psoas et iliaque gauches est infiltré de sang celui-ci entoure et comprime les nerfs du membre inférieur correspondant. Le sang coagulé, placé le long de la colonne vertébrale, est évidemment épanché depuis plus longtemps ; il est brun, fibrineux et disposé en couches concentriques, qu'on sépare facilement, mais qui sont entremêlées de nombreuses fibres rougeâtres.

A gauche de la colonne vertébrale, et un peu au-dessus

du rein, se trouve le véritable sac anévrysmal ; il est formé par un tissu cellulaire blanc et dense, et sa cavité, presque régulièrement sphérique, est assez grande pour contenir une petite orange. Le sac est ouvert sur deux points différents : l'une de ses ouvertures est située un peu à gauche, et c'est par elle qu'une grande quantité de sang a pu s'épancher sous le péritoine ; elle est située à distance égale de l'origine du tronc cœliaque et des artères mésentériques inférieures. Les trois premières vertèbres lombaires sont détruites en grande partie, mais les disques inter-vertébraux correspondants sont beaucoup moins altérés ; leur surface est lisse, mais déprimée ; elle semble avoir été aplatie par des chocs répétés.

Observation XXI

Comby. *Bull. soc. anat.* 1878.

Anévrysme de l'aorte. Ulcération des vertèbres Gibbosité. Rupture de l'anévrysme dans le tissu cellulaire retro-pérotonéale.

Le nommé G...,Jean-Baptiste, 49 ans, tôlier, est entré à l'hôpital Saint-Antoine (salle Saint Barnabé, n° 18, service de M. Benjamin Anger, le 5 août 1878) Cet homme est malade depuis trois ans ; mais depuis deux ans surtout, il est tourmenté par des douleurs qui siègent dans le flanc gauche et la cuisse du même côté. A la suite de ces douleurs, qui n'ont fait que s'accroître de jour en jour, une gibbosité s'est montrée à la partie inférieure de la région dorsale. Alors la marche est devenue impossible sans béquilles, quoique le malade n'ait eu, à aucun moment de paraplégie.

Après avoir consulté plusieurs chirurgiens, qui diagnostiquèrent un mal de Pott et firent, à diverses reprises, des

cautérisations au fer de chaque côté de la gibbosité, le malade se décida à entrer à l'hôpital.

Il accuse des douleurs vives qui reviennent par accès ; ces douleurs siégent surtout dans le flanc gauche, elles sont profondes, constrictives et présentent des irradiations lancinantes dans la cuisse du même côté, sans jamais dépasser le genou. Nous constatons à la fin de la région dorsale de la colonne vertébrale une gibbosité petite, anguleuse, véritable cyphose anguleuse tout à fait semblable à celle qu'on trouve dans la plupart des maux de Pott. Il n'y a pas d'empâtements autour de cette gibbosité, et la pression n'y est pas moins douloureuse. La palpation du flanc gauche fait sentir profondément une rénitence qui n'existe pas du côté droit, en même temps qu'elle provoque des douleurs vives. C'est en vain que nous cherchons à constater la fluctuation ; elle n'existe pas, et pourtant nous supposons l'existence d'un abcès par congestion, abcès latent qui ne se serait pas encore révélé par des signes précis.

Il n'y a pas trace de paraplégie, la sénobillité et le mouvement sont conservés intacts, pas de troubles du côte de la vessie ni du côté de l'intestin. L'état général est assez bon et l'appétit est conservé. Nous portons le diagnostic de mal de Pott, comme les chirurgiens qui avaient vu le malade avant nous, malgré l'absence de paraplégie et d'abcès par congestion.

Le traitement consiste en cautérisations actuelles, bains sulfureux et opium. Après quatre mois de séjour, une aggravation subite survint dans l'état du malade. Les douleurs devinrent intolérables et rebelles aux préparations opiacées, l'appétit disparut et une altération profonde apparut sur les traits du malade. Le 8 décembre, à 9 heures du soir, nous fûmes appelé en qualité d'interne de garde. Nous trouvâmes le malade en proie à des souffrances horribles ; très pâle, grinçant des dents ; nous lui fîmes une injection de morphine qui parvint à le calmer un peu. En même

temps, nous constatâmes l'apparition d'un phénomène nouveau. L'abdomen paraissait tombé du côté gauche des battements très nets existaient à ce niveau ; la main appliquée sur cette large surface était soulevée énergiquement ; c'est alors seulement que nous pensâmes à un anévrysme de l'aorte ouvert dans la cavité abdominale.

Le lendemain matin, nous pouvions encore constater ces battements ; la pâleur était cadavérique ; les douleurs étaient épouvantables. La mort survint le 9 décembre 1878 à 10 heures du matin, c'est-à-dire 13 heures après la constatation de ces battements énergiques qui soulevaient tout le flanc gauche.

Autopsie. — A l'ouverture de l'abdomen, nous constatons l'intégrité de la cavité péritonéale ; mais par transparence nous apercevons sous la séreuse une masse sanguine qui va du diaphragme à l'arcade de Fallope, et de la colonne vertébrale au flanc gauche rempli par une masse de caillots noirâtres. Ces caillots, qui ont décollé le péritoine, ont repoussé en avant le mésentère et les anses intestinales, dédoublé les deux feuillets du mésocolon descendant, séparé le diaphragme et la paroi abdominale antérieure du péritoine qui les tapisse normalement. Après avoir enlevé des caillots et nettoyé la cavité rétro-péritonéale, nous rencontrons l'aorte abdominale appliquée sur une poche anévrysmale énorme et bosselée, les piliers du diaphragme ont été refoulés en avant. L'aorte a conservé son calibre normal, et les artères cœliaques qui naissent en avant sont saines : au-dessus d'elles est un petit anévrysme sacciforme gros comme une noisette. En arrière, un sac volumineux qui naît de la partie postérieure de l'aorte par un orificetrès étroit. Ce sac est bilobé : un de ses lobes gros comme un œuf de dinde repose sur le côté droit de la colonne vertébrale et fait saillie dans la cavité thoracique ; le deuxième lobe beaucoup plus volumineux et plus allongé proémine à gauche et répond aux dernières vertèbres dorsales dont les

corps ont disparu, de telle sorte que le sac de ce niveau est en contact avec la moelle séparée des caillots par la dure-mère épaissie. Les caillots qui remplissent le sac sont devenus récents les autres anciens. Au-dessous de l'anévrysme, l'aorte et les artères iliaques sont absolument saines.

Observation XXII

Rupture de l'aorte. Anévrysme faux primitif dans le poumon gauche. Pièce provenant du service de M. A. Robin, aux Ménages, présentée à la société anatomique par M. Couder, interne du service, en janvier 1888.

Femme de 79 ans, entrée pour une pneumonie du sommet gauche, avec crachat rouillé, fièvre et défervescence le septième jour.

Trois semaines après la guérison de la pneumonie, début de l'hémoptysie. L'examen pratiqué pour rechercher un anévrysme de la crosse reste négatif. Le quatrième jour, la malade meurt subitement en rendant un flot de sang rutilant par la bouche.

Sur la pièce on voit à l'origine de la portion descendante de l'aorte une déchirure allongée, déchiquetée, à bords épaissis et crétifiés. Des adhérences solides unissent à ce niveau l'artère à la face interne du sommet gauche. Le poumon est infiltré de sang, et on y trouve, communiquant avec l'aorte par la déchirure déjà signalée, une cavité grosse comme une noix, à parois exclusivement formées par de la fibrine.

Observation XXIII

(Morel-Lavallée. *Bull. Soc. Anat.* Séance février 1885).

Anévrysme diffus primitif de l'aorte ascendante, formé dans l'intérieur du poumon gauche. Signes d'infarctus dans le même poumon, lequel infarctus n'existait pas à l'autopsie. Mort par hémoptysie foudroyante.

Le nommé Ch... arrive le 26 janvier soir, salle Saint-Jérôme, service de M. Siredey. Il est très faible et peut à peine se tenir sur les jambes. Quatre jours auparavant, dit-il, il s'est mis à tousser pendant son déjeûner, et à « vomir deux litres de sang », après quoi il s'est trouvé mal. S'est-il agi là d'hématémèse ou d'une hémoptysie, impossible de le savoir au juste quant à présent : l'homme est un vieillard de 60 ans, ni cachectique ni trop maigre, et qui, du reste, dit n'avoir jamais été malade avant l'hémorrhagie, qui vient de le surprendre en pleine santé apparente. Il est seulement très pâle, et faible à ne pouvoir se tenir debout. Le thorax n'est pas déformé, la sonorité et la respiration paraissent normales ; toutefois il semble que la base du poumon gauche respire peu et soit peu élastique. Rien au cœur ; le premier temps traîne peut-être un peu. Les radiales sont flexueuses et dures. Pas de tumeur épigastrique ; au reste, le malade n'a jamais présenté de troubles digestifs.

Le lendemain matin on voit que le malade a rendu environ 200 grammes de sang assez rougi, non spumeux. — A la base du poumon gauche il semble qu'on entend aux deux temps de la respiration quelques râles sous-crépitants très fin éloignés.

Du 27 au 30, le malade (ventousé, soumis au repos ab-

solu, à la glace et aux piqûres d'ergotine), rend par expulsion de petits crachats sanglants, noirâtres, sans odeur. En présence de quelle affection sommes-nous ? D'abord, il y a bien eu hémoptysie ; mais de quelle origine. Le malade n'est pas tuberculeux ; il n'y a pas de lésion cardiaque appréciable ; il est athéromateux, voilà tout. S'est-il agi là de quelque hémorrhagie fluxionnaire, comme chez les arthritiques, et d'un pronostic bénin ? Mais le malade n'est ni rhumatisant ni hémorrhoïdaire. M. Siredey exprime l'idée qu'il faut toujours se méfier des hémoptysies survenant chez les sujets âgés, et, bien que n'en trouvant ici la cause, il formule un pronostic réservé et grave peut-être à brève échéance, pensant à une lésion, peut-être à une grosse lésion du système vasculaire intra-thoracique.

Les jours suivants, continuation de l'expectoration fractionnée, noirâtre, sans odeur ; le malade reprend ; sans doute qu'il achève de vider un foyer d'hémorrhagie pulmonaire ; fait rendu d'autant plus vraisemblable qu'à présent (9e jour de séjour à l'hôpital) on entend à la base gauche, submatité, un certain nombre de râles pleuro-pulmonaires assez fins.

Cependant, deux jours plus tard, l'expectoration sanglante toujours peu abondante, devient rouge et spumeuse.

Le quinzième jour, à 4 heures du matin, le malade a une hémoptysie formidable ; à huit heures, au moment de la visite, une hémoptysie foudroyante l'emporte sous nos yeux.

Autopsie. — Au niveau des deuxième et troisième espaces intercostaux gauches, le long du sternum, une épaisse languette du poumon gauche recouvre une poche blanchâtre, grosse comme une mandarine, et qui fait l'effet d'une poche anévrysmale appendue à la portion ascendante de l'aorte.

Le cœur n'est pas hypertrophié, on ouvre le ventricule gauche et l'aorte ; la mitrale est fonctionnellement intacte,

la grande valve présente quelques taches jaunâtres mamelonnées ; de même pour les sygmoïdes, qui sont suffisantes, au-dessus d'elles l'aorte est criblée, pavée de plaques athéromateuses et crétacées à mesure qu'on monte, on la voit hérissée de lamelles crétacées très minces que l'ongle soulève aux trois quarts et qui ne demandent qu'à se détacher (cependant le malade n'a eu aucune embolie). Le même pavage pierreux existe, à leur origine dans les artères brachio-céphaliques, carotides et sous-clavières gauche. L'aorte dorsale est rigide dans les deux tiers de sa circonférence sur une hauteur de 6 à 7 centimètres. La paroi gauche de l'aorte ascendante présente un orifice dur non crayeux, qui admet le bout du petit doigt. On le coupe sur la sonde cannelée, qui pénètre dans la poche dont nous avons parlé. Celle-ci est pleine de caillots noirâtres, mous ; on les enlève, et on arrive sur la paroi d'apparence conjonctivo-fibreuse. En tirant sur celle-ci, on provoque un déchirement que nous montre le tissu pulmonaire adjacent, verdâtre, non fibroïde, contenant un peu de sang coagulé. Les grosses bronches étaient encore colorées par un peu de sang rouge spumeux : nulle part, le poumon ne renfermait d'infarctus ni même d'ecchymoses. C'étaient les lésions de la broncho-pneumonie à divers degrés. Près d'une des grosses bronches gauches se trouvait un ganglion caséeux, seule trace apparente d'une tuberculisation ancienne et reste locale, réserve faite de la nature de la broncho-pneumonie. Nous étions donc en présence, ou du moins nous le crûmes, d'un anévrysme de l'aorte, resté latent, vu l'épaisseur de la lame pulmonaire qui le recouvrait, vu sans doute aussi la coagulation, déjà ancienne, dans une partie du sac. C'est donc comme un anévrysme aortique que nous présentâmes à la société anatomique cette pièce, dont la dissection avait à peine été ébauchée, de peur de la détériorer. Elle fut même discutée comme telle. Mais en l'examinant de plus près au laboratoire de

l'école pratique, M. Gombault nous fit observer plusieurs particularités ; d'abord la soi-disant poche anévrysmale n'était pas de nature conjonctive, mais uniquement formée de fibrine, qui se dissociait par la traction. Ensuite la cavité qu'elle paraissait s'être creusée dans le poumon, à parois verdâtres, irrégulière, parcourues par des tractus inégaux, rappelait l'aspect d'une caverne tuberculeuse, nettoyée, il est vrai, de toutes granulations ou débris de tubercules. Il devait dès lors s'être agi d'une caverne tuberculeuse ayant ulcéré l'aorte. Nous nous rappelâmes alors l'absence de caillots actifs à l'autopsie ; la présence du ganglion caséeux sous-bronchique ; nous vîmes que le tissu pulmonaire adjacent à la poche n'était pas de la dureté scléreuse que revêt le parenchyme chroniquement irrité par une tumeur. Nous n'avions donc pas eu affaire à un anévrysme véritable.

Mais le mécanisme de la lésion ne nous semble pas encore bien établi ; en effet: 1° si c'est une lésion tuberculeuse qui a ulcéré l'aorte, elle n'a pu le faire qu'à condition que le processus de ramollissement et d'ulcération fut en activité. Or, s'il en eût été ainsi, cette caverne eut été remplie de détritus tuberculeux qu'on eût retrouvés à l'autopsie ; la poche ne contenait que des caillots ; 2° le tissu pulmonaire adjacent eût contenu du tubercule infiltré ou en gros noyau ; il n'en était rien ; 3° l'ulcération de l'aorte eût dû être fissurique, irrégulière, ou taillée à l'emporte-pièce, l'orifice de communication était large, circulaire, froncé.

M. Siredey incline à penser qu'il y a eu, sinon anévrysme, du moins ulcération de l'aorte, du fait d'altération primitive de la paroi vasculaire. Cette hypothèse est rendue vraisemblable par le degré avancé des lésions athéromateuses.

L'ulcération aortique a dû être étroite au début, outre que les bronches aboutissant à la cavité pulmonaire devraient être oblitérées, ce qui a permis au sang de stagner

dans la poche et de s'y déposer en partie sous forme d'une couche fibrineuse. C'est donc de la poche, constituée en *anévrysme faux consécutif* circonscrit, que s'est effectué ultérieurement, au moins la dernière hémorrhagie, celle qui a tué le malade.

Faisons remarquer, au point de vue clinique, l'appareil symptomatique trompeur d'un infarctus pulmonaire dans le poumon gauche, lequel infarctus n'existait pas à l'autopsie.

RÉSUMÉ ET CONCLUSIONS

1. — L'anévrysme diffus consécutif de l'aorte, c'est-à-dire une tumeur anévrysmale formée au milieu des tissus par l'irruption du sang, à la suite de la perforation du sac, est loin d'être exceptionnel.

2. — L'étude des anévrysmes diffus abdominaux, ébauchée dans l'ouvrage de Stockes (v. *Traité des mal. de cœur*), n'a jamais été faite pour les anévrysmes diffus thoraciques. Elle est cependant très importante au point de vue du diagnostic et du traitement des anévrysmes de l'aorte.

3. — Les anévrysmes diffus thoraciques doivent être distingués en internes et externes. Les premiers sont formés par l'épanchement de sang dans les médiastins, dans le tissu cellulaire sous-pleural etc., ou bien dans un organe parenchymateux (poumon). Les derniers forment une tumeur à l'extérieur après la perforation du thorax, et sont les plus nombreux.

4. — Les anévrysmes diffus extrathoraciques peuvent occuper les régions diverses du thorax, mais siégent le plus féquement au niveau de la partie supérieure du *sternum* et sur ses côtés.

5. — Ce sont les anévrysmes de l'aorte abdominale qui ont le plus de tendance à former des tumeurs diffuses (dans le tissu rétro-péritonéal). Viennent ensuite ceux de

l'aorte ascendante et de sa portion transversale. Les anévrysmes de l'aorte descendante ne forment que très rarement des anévrysmes diffus, mais leur volume acquiert habituellement d'énormes proportions, et leur sac présente, le plus souvent, une solution de continuité comblée par un organe contenu dans la cavité du thorax ou par la face interne de celui-ci.

6. — L'aorte ascendante donne dans la majorité des cas des tumeurs diffuses extra-thoraciques et exceptionnellement des tumeurs diffuses internes. Les anévrysmes de la portion transversale de l'aorte se rompent le plus souvent dans l'intérieur du thorax et donnent le plus grand nombre des anévrysmes diffus internes.

7. — Il est intéressant de constater que la perforation du thorax et l'épanchement de sang dans le tissu cellulaire de la paroi thoracique antérieure se font, le plus souvent, sans cause appréciable, sans douleur ni aucun autre signe particulier. Cependant Cruveilhier a insisté, depuis longtemps, sur la douleur rachidienne et irradiée le long des nerfs intercostaux, symptomatique de la compression, érosion et destruction des corps vertébraux.

8. — De même que l'hémoptysie, l'hématemèse, etc., peuvent être le premier et parfois l'unique symptôme d'un anévrysme de l'aorte, de même aussi l'apparition d'une tumeur extérieure, ordinairement du volume d'une noisette, peut constituer le premier signe de la même affection restée latente jusque-là. Bien plus, ce sont, le plus souvent, les anévrysmes qui ne présentent guère des symptômes de compression, qui donnent naissance aux anévrysmes diffus extra-thoraciques.

9. — Les anévrysmes diffus présentent d'une façon générale, les signes physiques habituels des anévrysmes sacciformes, mais atténués.

10. — Dans les cas d'anévrysmes diffus intra-thoraciques, le diagnostic même de l'anévrysme n'a été fait qu'exceptionnellement. La dysphagie et le rétrécissement de l'œsophage, constaté par le cathétérisme de cet organe, et la pâleur du visage ont été les symptômes de l'épanchement sanguin dans le médiastin postérieur. La paraplégie a résulté de l'irruption du sang dans le canal rachidien (cas de Laënnec).

11. — Le cœur, dans les anévrysmes diffus thoraciques, est le plus souvent de volume normal ou atrophié. Le fait de l'association des lésions athéromateuses étendues de l'aorte, avec la diminution du volume du cœur, dans le cas de l'anévrysme diffus ou volumineux de l'aorte, nous paraît être général. En effet, les anévrysmes de l'aorte, surtout ceux qui présentent un grand volume et qui sont rapprochés du cœur, sont de nature à décharger celui-ci du surcroit de travail qu'il était obligé d'accomplir par le fait de l'athérome étendu, qui précède habituellement la production de l'anévrysme. Ainsi donc, ces cœurs petits et atrophiques qu'on rencontre si fréquemment dans les cas d'anévrysmes diffus thoraciques, ne seraient autre chose qu'un degré plus ou moins avancé de l'atrophie par inactivité.

12. — Une fois l'attention dirigée sur les anévrysmes diffus de l'aorte, on parviendra à les distinguer, d'une part, des abcès froids, des phlegmons diffus, etc., d'autre part, des simples voussures thoraciques, compliquées de

lésions plus ou moins prononcées de la paroi pectorale.

13. — Les anévrysmes diffus extra-thoraciques occupent fréquemment la place habituelle des anévrysmes saillants à l'extérieur et appartenant à un autre segment de l'aorte. Ainsi, un anévrysme diffus de l'aorte ascendante peut occuper la région à gauche du sternum, ou de la base du cou. Le diagnostic différentiel doit s'appuyer, dans ce cas, sur les signes physiques, et particulièrement sur le retard du pouls.

14. — Les malades ont vécu, après l'apparition à l'extérieur de la tumeur thoracique, de 5 mois à 3 ans : en moyenne 18 mois. La survie a été moindre dans le cas de la rupture interne : elle a été en moyenne de 100 jours.

15. — La mort n'arrive pas toujours par l'ouverture de la tumeur à l'extérieur, et l'hémorrhagie foudroyante est exceptionnelle.

En effet, dans 8 cas traités par les méthodes autres que la filipuncture et l'ectro-puncture, il y a eu 5 fois ouverture à l'extérieur. La mort est survenue brusquement dans un seul de ces 5 cas, et dans tous les autres par des hémorrhagies répétées qui ont duré plusieurs jours. Dans les 3 autres cas, la mort est due 2 fois à la cachexie et une fois à l'asphyxie. Dans les anévrysmes diffus intra-thoraciques, la mort est survenue toujours à la suite d'hémorrhagie (hémorrhagie pulmonnaire, hématemèse, etc.)

16. — L'état de la paroi d'une tumeur anévrysmale est fort important à considérer quand il s'agit d'instituer un traitement. Car, le sac anévrysmal par la résistance et

la rétractilité, dues au tissu fibreux dont se composent ses parois, joue un grand rôle dans le mécanisme de la guérison des anévrysmes.

17. — La filipuncture n'a donné de guérison que dans un seul cas d'anévrysme de l'aorte (V. Verneuil. Bulletin ac. méd. 1888), où il s'agissait d'un anévrysme abdominal sacciforme, traité après laparatomie. Dans tous les cas de voussures anévrysmales compliqués de lésions thoraciques destructives et d'anévrysmes diffus proprement dits, analysés dans le mémoire de M. le professeur Verneuil, la terminainon funeste a suivi de près l'intervention opératoire. C'est donc une méthode de traitement à abandonner précisément dans les cas pour lesquels elle a été préconisée, c'est-à-dire lorsqu'il existe un anévrysme saillant à l'extérieur.

18. — L'introduction de corps étrangers dans l'intérieur des tumeurs anévrysmales diffuses, qu'il s'agisse de la méthode de Moore ou de l'électro-puncture, a pour effet d'affaiblir, pour le moins, des parois accidentelles, souvent très minces ; et il est, au moins, inutile de chercher à provoquer la coagulation du sang dans leur intérieur, qui contient déjà, la plupart du temps, des caillots.

19. — Le traitement rationnel des anévrysmes diffus consécutifs de l'aorte, consiste dans l'emploi des moyens contentifs et légèrement compressifs et, dans l'usage interne de l'iodure de potassium, longtemps continué (traitement de Bouillaud).

Piekling. Salle Bouillaud, n° 17

Nov. 1889

1

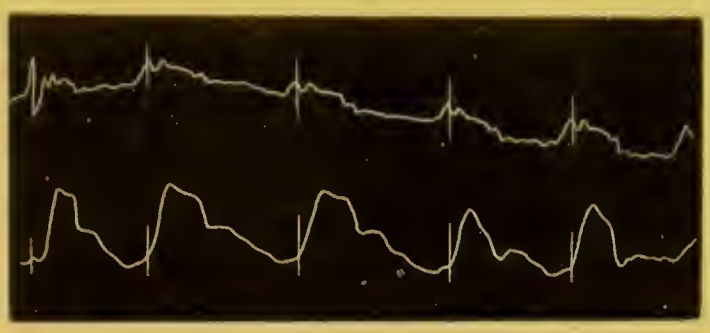

(Mouvement rapide)

Cœur.

Tumeur anévrysmale.

(Mouvement lent)

...Pointe du cœur.

...Tumeur anévrysmale.
(Retard sur la pointe 0''1)

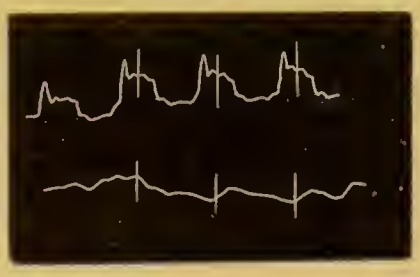

...Pointe du cœur.

...Radiale droite.
(Retard sur la pointe 0''2)



...Pointe du cœur.

...Tumeur anévrysmale.

...Radiale droite

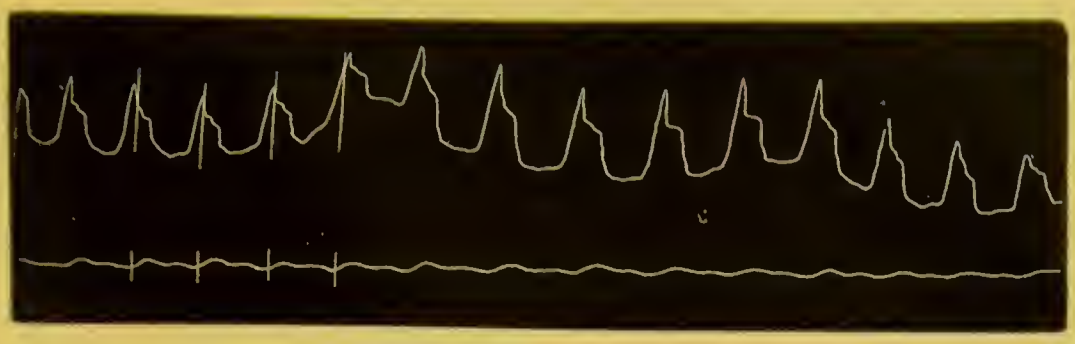

Pointe du cœur.

Radiale droite.
Retard 0"16.



Pointe du cœur.

Radiale gauche.

R. D.

R. G.

TRACÉS SPHYGMOGRAPHIQUES PRIS PAR M. LE PROFESSEUR FRANÇOIS FRANCK

I

Anévrysme de l'origine de l'Aorte

(Service de M. le Prof. PROUST)







II

Anévrysme de l'origine de la portion descendante de l'Aorte

Intéressant la Sous-Clavière gauche

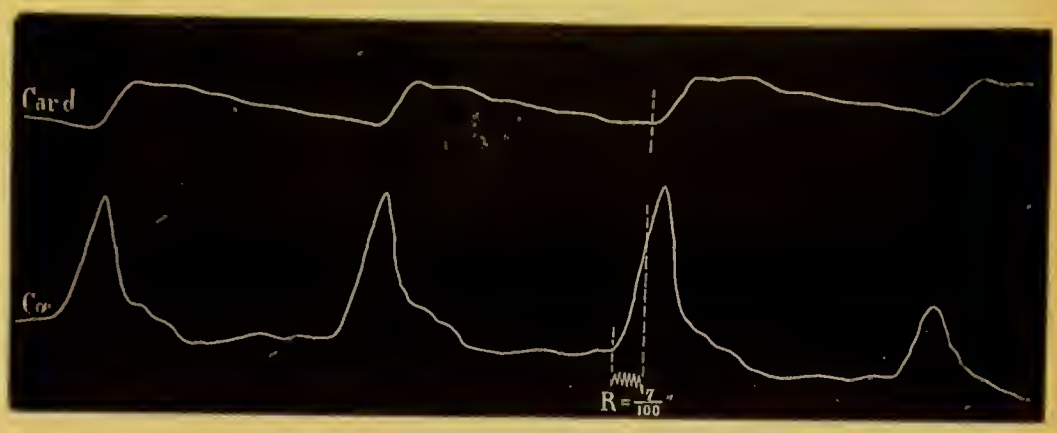

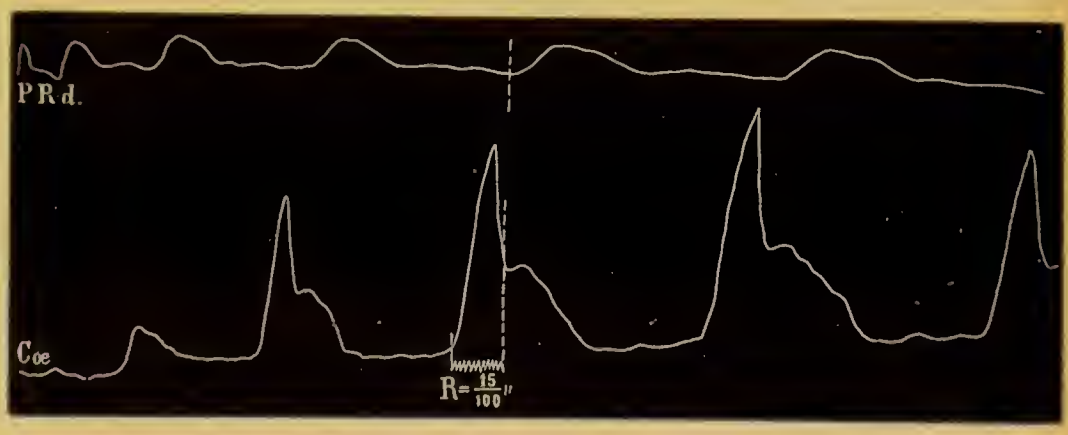

Anévrysme du Tronc Brachio-Céphalique



Triples battements de la Tumeur.

Retard du début de l'expansion sur le cœur.



Même retard du Pouls de la Carotide droite sur le cœur.

Synchronisme du Pouls carotidien et de la pulsation de la Tumeur.



Effets nuls de la compression sur le Pouls radial **droit.**

Effets marqués sur le Pouls radial **gauche.**

BULLETIN BIBLIOGRAPHIQUE

Aubry. — Étude sur la pathogénie de la tuberculose compliquant les anévrysmes. Th. Paris, 1886.

Auguier. — Contribution à l'étude du diagnostic de la crosse de l'aorte. Th. Paris, 1882.

Barwel R. — Art. anévrysme in Encyclopédie de chirurgie. J. B. Ballière, 1884.

Bertin et Bouillaud. — Traité des maladies de cœur et des gros vaisseaux. Paris, 1824.

Bloch. — Dissociation des sensations tactiles successives. Archives de physiologie, 1875, et Comptes-rendus du laboratoire du professeur Marey, 1877.

Broca. — Traité des anévrysmes, 1856.

Bramwell. — Case of the aneurism of the. thorax aorta, in which the tumor project ed for seven cigtht years thronyth the front of the thorax... Edim. M. J. 1887-88 XXXIII, 891-895.

Bermont. — Contribution des signes physiques des anévrysmes artériels. Th. Paris, 1885.

Charcot et Ball. — Art. aorte in dict. encyclop. des Sciences méd. 1876.

Chauveau. — Mécanisme et théorie des bruits vasculaires. Gaz. méd. de Paris, 1858, et Journal de la physiologie, 1859.

Colles W. — Sur les sacs anévrysmaux. The Dublin quart. Journ. of. méd. sc., 1855.

Clay. — An extensive aneurisme of the thor. aort. aust. M. G. Sydney, 1887, VII, 59.

Cohn.— Ein seltener Fall von aneurysma aortæ asc. Gunsburg Zeitschrift für klin. médicin., 1859 (Band. V Beft p. 161).

Charmeil. — Du traitement des anévrysmes de l'aorte thoracique par la méthode de Moore. — Revue de médecine, Paris, 1887, VII, 899, 918.

Chuckubutty. — De l'iodure de potassium dans le traitement des anévrysmes de l'aorte. In Bull. de thérap., 1862.

Corvisart. — Traité des maladies du cœur.

Cruveilhier. — Anat. path. du corps humain, Paris, 1838, et anat. path. gén., Paris, 1852. V. livre III, pl. 4, XVII; pl. 4, XXVIII, pl. 3.

Damaschino.— Tumeurs pulsatiles du thorax, in th. agrég. 1869.

Dujardin-Beaumetz. — Enorme anévrysme de l'aorte desc. Gaz. des hôpitaux, 1887.

Eppinger. — Pathogenèse, histogenèse et étiologie des anévrysmes. Berlin, 1887.

François-Franck. — Mesure volumétrique appliquée à l'étude des battements des tumeurs anévrysmales. Soc. de biologie, 1878.

— Doubles battements des anévrysmes. Soc. de biol. 28 décembre 1878.

— Recherche sur le diagnostic du siège des anévrysmes de l'aorte. Journal de l'anatomie et de la physiologie, etc., mars, avril 1889.

Voir pour les autres travaux du même auteur, in th. de Bermont 1885.

Füller. — Sur l'anévrysme intra-thoracique, considéré au point de vue du diagnostic. Méd. Times and gaz., 1846.

Fuentes. — Aneurysma voluminoso de la aorta descend. Rev. de Sc. méd., Nabana 1889, 53.

Gairdner. — Sur l'anévrysme thoracique. Monthly. Journal of med. Sc., 1852.

— Med. Chir. Transact., 42, p. 189, et Schmidt's Iahrb., 110, p. 146.

Gassion. — Des anévrysmes. Th. de Paris, 1873.

Green. — Aneurism. of the aorta Boston M. I., 1888. CXXVIII, 119.

Hare. — An interestny case of spourious aneurism. of the innominate artery. Med. News. Philad., 1887. I. 388.

Högerstedt. — Ein seltener Fall von Aneurisma Aorta ascend. St. Petersb. med. Wochenschrift. 1889, VI, 147; 169.

Hübner. — Zoveimalige Perforation eines Aneurysma Aortæ zu verschiedenen Theilen. In Arschiv. der Neilkunde, 1859, p. 571.

Hulke. — A case of anevrysma of the root of the neck and in the upper part of the chest in a very advancet stage ; streated by the introduction of steel wire. Med. Chir. Fr., London 1887, LXX, 289.

Kerr. (WW.). — Treatement of aortie aneurism. by Loretta's method. combinée with electrolysis. Occident. M. Times. Sacremento 1889, III, 74,

Laënnec. — Traité de l'auscultation, 3e éd. 1831.

Lawer. — Aneurism of the Abdominal aorta. In Dublin Journal of Med. Sc., vol. XXII, p. 388, 1845.

Lebert. — Traité d'anat. path. I. Pl. 7-71.

— In Virchow's Handbuch der sp. Pathol. und Therapie, Band. V (Gaffaisskrankheiten).

— Ueber das Aneurysma der Bauch-Aorta, und ihrer Zorneige. Berlin, 1865.

Martinotti. — Una rara forma di aneurysm. dell aorta ascending. Gaz. d. Clin. Torino, 1886, XXIV, 139, 214, 231.

Marey. — Physiologie de la circulation, 1863-1881.

Marey. — Comptes-rendus du laboratoire.

Mallié. — Étude sur la double ligature périphérique dans le traitement des anévrysmes intra-thoraciques. Th. Bordeaux, 1882.

Nunez. — Gaz. med. Mexico, 1887, XXII, 399-415.

Osler (W.). — Aortic aneurysm. ; hemorrh. from. the lurgs. Philad. Times, 1888-89, XIX, 223.

Potain. — Anévrysme aortique. Gaz. des hôpitaux, 1865, n° 88.

— Aortite. Semaine médicale, 1889.

— Et Rendu. Art. cœur. Dict. encyclop. des sc. méd., p. 567.

Quincke. — Art. anévrysme id Ziemssen. Wandbuch der speciell. Path. und thérapie.

Roberts. — Noes on a case of aneurism. of ths aorta. Méd. Press. et Circ. London, 1888. XLVI, 621.

Reclus. — Traitement des anévrysmes artériels, par M. Félix Brun. Rapport. Bull. et mém. soc. chirur. de Paris, 1888, XIV.

Schecle. — Ueber den gegenwartigen Stund der. Aneurysmen. Behandlung. Thérap. Monat. Berlin 1888, II, I-7.

Schmidt. — Ueber das Verhalten des Herzens bei Aneurysmen der Aorta thoracique. Beitrag z. path. Anat. und Klin. Médicin. Leipzig, 1885, 292-311.

Servier. — Sur les anévrysmes de l'aorte abdominale. Gaz. hebd. Paris, 1886 ; 2e s., XXII, 745, 762.

Sée. — Anévrysmes et bacilles. Bull. de l'acc. de médec., 1889.

Stockes. — Traité des maladies du cœur et des gros vaisseaux.

Tow n. — Report of a case of doubl. rupture of an aneurysm. of the ascending aorta witth survival of the patient... Rep. Surg. Gen. Army, wash., 1885, 6, 98.

Verstreten. — Traité des anévrysmes de l'aorte thoracique. Gand, 1876.

Weinlechner. — Rupture cines Anevrys. Aort. ase. et und Enstchung. cines Anevr. Spura Tod dourch Anémie. Aertztl. Ber. d. KK. allg. Krankenhaus zu Wien (1886), 1888, 218.

Willams (C. T.). — Anomalous case of aortic aneurysm. Brit. M. I., Lond., 1889, I, 886.

Wilson. — Aneur. of the asc. aorta, perforet the chest wall. and forming an enorons external pulsating tumor in the right pectoral region. Semimonth. J. Path. Soc. Phi., Wilmington, 1386, I, 9-12.

HENRI JOUVE, Imprimeur de la Faculté de médecine, 15, rue Racine, Paris